第６０回

埼玉県医学会総会
プログラム・抄録集

日　時	令和５年２月２６日(日) 午前８時５０分開会
場　所	Web配信 (Live)

埼玉県医学会

埼玉県医師会業務Ⅲ課
〒330-0062　さいたま市浦和区仲町3-5-1
TEL　048-824-2611　FAX　048-822-8515
E-mail　igakukai@office.saitama.med.or.jp

挨　拶

埼玉県医学会会長　　金井　忠男

第60回埼玉県医学会総会の開催にあたり，ご挨拶申し上げます．今回も多くの発表を頂くとともに先生方にご参加いただき有難うございます．

本医学会総会のように，長い歴史を持ち多くの研究発表を行う総会は他県にないと思います．そして，学生・研修医にも発表してもらっており，学会デビューの機会にもなっていると思います．この様に立派な医学会総会を立ち上げ，発展を遂げるために努力を頂いた先輩諸先生には感謝いたしております．この医学会総会が，埼玉県の医学発展と医療の充実に大いに役立っていると思うと，諸先輩に対し更に感謝を申し上げなければなりません．

さて，今回は新型コロナウイルス感染症の影響により，昨年と同様にweb開催とさせていただくこととなりました．発表については，演者と座長のみご来館いただいたうえでのlive配信となりますが，今後の学会運営の在り方へ繋げていければと考えております．関係者の皆様にはご理解ご了承いただきますよう重ねてお願い申し上げます．

なお，演題については146題のご登録をいただきましたので，多岐にわたる内容をご視聴いただけるのではないかと思います．

結びに，伝統ある埼玉県医学会総会を更に充実，発展させるよう努力してまいりますので，先生方のご協力をお願い申し上げ，開催にあたってのご挨拶といたします．

学会出席者へのお願い及びお知らせ

今回は全てWeb配信（Live）となり,座長,演者以外の来場ができませんのでご注意ください.

1. 参加登録方法

Zoomウェビナーを使用しての配信となります. 同封の登録方法をご確認のうえ, 事前登録をお願いいたします.

2. 開会時間

開会の配信は, 8時50分に第1会場で行います. 発表については, 第1～4会場で9時から配信を開始いたします. なお, 14時30分から第1会場で総会,臨床研修医・医学生への表彰を行います.

3. 発表時間

一般演題の発表1題5分以内,質疑応答2分以内です. 時間厳守でお願いいたします.

4. 発表者へのお願い

①演者は会場にて参加し, 座長との質疑応答にご対応ください. 共同演者は必要に応じ3名までの参加でお願いします.
演者・共同演者は1Fにて発表予定時間の30分前には「受付」を必ずお願いします.
※筆頭演者及び演題名の変更がある場合は, 受付時にお申し出ください.

②口演はPCプレゼンテーションのみといたします.

③主催者が用意する発表用PCのOSは, Windows10, 最新状態に更新したPowerPointのバージョンをご用意いたします.（主催者用意のPCにて口演いただきます）

④発表データは事前にWebにて受付いたします. 原則, 会場では発表データの受付はいたしませんので令和5年2月24日（金）（厳守）までに発表データをアップロードしてください.

⑤発表データのアップロード方法は別途資料にてご案内致します.

⑥発表データのファイル名は「会場番号（半角）」-「演題番号（半角）」-「筆頭演者氏名」としてください.
（例：第1会場　演題番号01　埼玉 太郎の場合は「1-01-埼玉太郎」となります）

⑦発表用データはWindows, Macintoshで作成されたMicrosoft PowerPoint 2010以降のデータが再生可能です. なお画面解像度はワイド画面（16:9）, 書体は標準フォントの使用を推奨します.
※発表時間を考慮し, スライド内にアニメーションを多用することはご遠慮ください. また, 自動スライドショーの設定は事前に解除してください.
※PowerPointの発表者専用の画面を表示する機能“発表者ツール”は使用できません.

⑧発表時には, ご発表データの1枚目をスライドショー状態でスクリーンに映写しますので, ご自身でデータの送りを演台上のマウス・キーボードで操作を行ってください.

⑨ご発表のデータは, 運営に際し使用するサーバとパソコンに一時保存いたしますが, これらのデータは本学会終了後, 責任を持って廃棄します.

⑩今回の研究発表の論文を令和5年4月28日（金）【必着】までに下記あて, メール（郵送も可）にてご提出ください.（当日, 投稿規程をお渡しします.）

〒330-0062　さいたま市浦和区仲町3-5-1　埼玉県医師会医学会係あて
E-mail：igakukai@office.saitama.med.or.jp
※論文提出の際は, ご連絡先を必ず明記してください.

5. その他

※　次回の開催は，令和6年2月25日（日）になります．また，演題募集は，令和5年9月予定で，埼玉県医師会ホームページに掲載いたします．ご応募をお待ちしております．

※　総会当日緊急連絡先　Tel　048-824-4801　(埼玉県県民健康センター)

※　託児室をご希望の場合には,準備の都合もございますので,令和5年1月31日（火）までに事務局までお知らせください．（事前申込制）

埼玉県医学会事務局（埼玉県医師会業務Ⅲ課）　担当：唐木, 沼田
Tel　048-824-2611　Fax　048-822-8515　E-mail：igakukai@office.saitama.med.or.jp
運営事務局　有限会社トリプルアイ　担当：多田
Tel　03-5465-5091　Fax：03-5465-5092　E-mail：igakukai@medical-meeting.jp

第60回 埼玉県医学会総会目次（プログラム）

プ ロ グ ラ ム

次第 …… 1

臨床研修医・医学生への表彰名簿 …… 2

日程表 …… 3

配信会場案内図 …… 5

【第1会場】

内科（呼吸器　循環器） …… 6
内科（循環器　内分泌･代謝　神経･認知症　アレルギー･膠原病） …… 7
内科（血液　腎疾患　感染症）　耳鼻咽喉科 …… 8
総会　医学会会長挨拶　来賓祝辞　臨床研修医・医学生への表彰　特別講演 …… 9

【第2会場】

外科・救急医療 …… 10
外科・救急医療　放射線科 …… 12
小児科 …… 13

【第3会場】

リハビリテーション　整形外科 …… 14
健康スポーツ　皮膚科 …… 15
産婦人科　臨床細胞　脳神経外科 …… 16

【第4会場】

内科（消化器）　消化器内視鏡　透析 …… 17
泌尿器科　精神神経科　産業医 …… 18
産業医　在宅医療・地域医療連携　眼科 …… 19

第60回 埼玉県医学会総会目次（抄録集）

抄　　録

【第1会場】

内科（呼吸器　循環器　内分泌･代謝　神経･認知症　アレルギー･膠原病　血液　腎疾患　感染症）…… 21
耳鼻咽喉科 …… 32
特別講演　『第８次医療計画に向けた検討と地域包括ケアシステム』 …… 33

【第2会場】

外科・救急医療 …… 35
放射線科 …… 45
小児科 …… 46

【第3会場】

リハビリテーション …… 49
整形外科 …… 51
健康スポーツ …… 54
皮膚科 …… 56
産婦人科 …… 58
臨床細胞 …… 61
脳神経外科 …… 62

【第4会場】

内科（消化器） …… 65
消化器内視鏡 …… 67
透析 …… 68
泌尿器科 …… 69
精神神経科 …… 73
産業医 …… 74
在宅医療・地域医療連携 …… 76
眼科 …… 78

埼玉県医学会役員名簿 …… 79

第６０回埼玉県医学会総会 次第

日　時　　令和５年2月２６日 (日) 午前8時50分～
場　所　　Web開催（配信場所　埼玉県県民健康センター）

8：50　開　　会　　埼玉県医学会副会長　　寺師　良樹

9：00　会員研究発表

14：30　総　　会

挨　　拶　　埼玉県医学会会長　　金井　忠男

来賓祝辞　　埼玉県知事　　大野　元裕　様

日本医師会会長　　松本　吉郎　様

臨床研修医・医学生への表彰

14：50　特別講演

座長　埼玉県医学会副会長　　丸木　雄一

演題　「第８次医療計画に向けた検討と地域包括ケアシステム」

講師　埼玉県立大学理事長
慶應義塾大学名誉教授　田中　滋　先生

閉　　会　　埼玉県医学会副会長　　丸木　雄一

臨床研修医・医学生への表彰名簿

郡市医師会順

被表彰者名	所属医師会／施設名
加羽澤梨紗子（研）	大宮／彩の国東大宮メディカルセンター
黒木　綾人（研）	大宮／彩の国東大宮メディカルセンター
関谷　　健（研）	大宮／彩の国東大宮メディカルセンター
竹内彼野音（研）	大宮／彩の国東大宮メディカルセンター
小野　愛華（研）	朝霞／国立病院機構埼玉病院
北　佳奈子（研）	朝霞／国立病院機構埼玉病院
北山　　彩（研）	朝霞／国立病院機構埼玉病院
佐藤みのり（研）	朝霞／国立病院機構埼玉病院
田中　莉枝（研）	朝霞／国立病院機構埼玉病院
野口夕利花（研）	朝霞／国立病院機構埼玉病院
濵田　貴樹（研）	朝霞／国立病院機構埼玉病院
原　　佑輔（研）	朝霞／国立病院機構埼玉病院
平山　愛子（研）	朝霞／国立病院機構埼玉病院
山屋百合奈（研）	朝霞／国立病院機構埼玉病院
吉田　　努（研）	朝霞／国立病院機構埼玉病院
荒井　将季（研）	朝霞／国立病院機構埼玉病院
岡田　善輝（研）	朝霞／国立病院機構埼玉病院
小野　拓哉（研）	朝霞／国立病院機構埼玉病院
福田　将大（研）	朝霞／国立病院機構埼玉病院
山本　真生（研）	朝霞／国立病院機構埼玉病院
三宅眞友子（研）	防衛医大／防衛医科大学校病院

(研)研修医・(学)医学生

第59回埼玉県医学会総会（令和4年2月27日）時点の情報に基づく

第６０回埼玉県医学会総会　日程

今回は全てWeb配信（Live）となり，座長，演者以外の来場ができませんのでご注意ください．

	第1会場 （2F大ホール）	第2会場 （1F大会議室A）
8:50		
	開会　8:50〜9:00	
9:00	内科 （呼吸器 循環器 内分泌・代謝 神経・認知症 アレルギー・膠原病） 9:00〜11:44	外科・救急医療 9:00〜11:57
9:30		
10:00		
10:30		
11:00		
11:30		
12:00		
12:30	内科 （血液 腎疾患 感染症） 12:30〜13:41 耳鼻咽喉科 13:42〜14:03	外科・救急医療 12:30〜13:05 放射線科 13:06〜13:20 小児科 13:21〜14:18
13:00		
13:30		
14:00		
14:30	総会・医学会会長挨拶 来賓祝辞 臨床研修医・医学生への表彰 14:30〜14:50 特別講演 14:50〜	
15:00		
15:30		
16:00		
16:30		
17:00		

第６０回埼玉県医学会総会　日程

今回は全てWeb配信（Live）となり，座長，演者以外の来場ができませんのでご注意ください．

	第3会場 （1F大会議室B）	第4会場 （1F大会議室C）
8:50		
9:00	リハビリテーション 9:00〜9:28 整形外科 9:29〜10:25 健康スポーツ 10:26〜11:01 皮膚科 11:02〜11:37	内科 （消化器） 9:00〜9:42 消化器内視鏡 9:43〜10:04 透析 10:05〜10:26 泌尿器科 10:27〜11:37
9:30		
10:00		
10:30		
11:00		
11:30		
12:00		
12:30	産婦人科 12:30〜13:19 臨床細胞 13:20〜13:34 脳神経外科 13:35〜14:03	精神神経科 12:30〜12:37 産業医 12:38〜13:14 在宅医療・地域医療連携 13:15〜13:43 眼科 13:44〜14:05
13:00		
13:30		
14:00		
14:30		
15:00		
15:30		
16:00		
16:30		
17:00		

配信会場案内図

第１会場（2F大ホール）　　２Ｆ

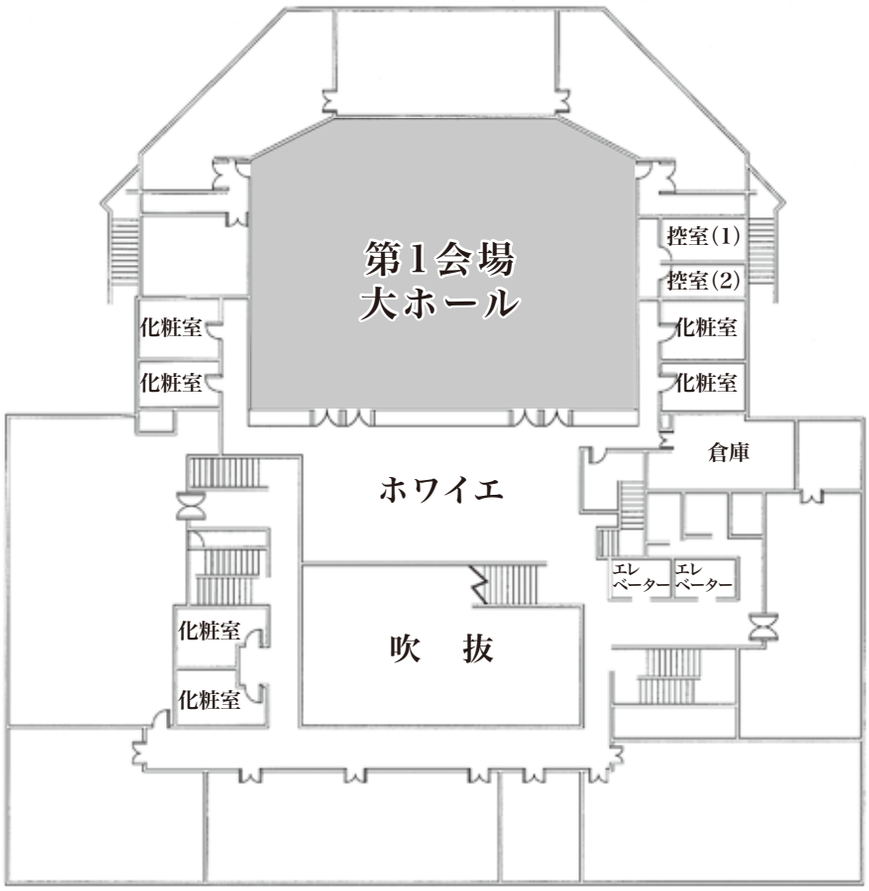

第２会場（1F大会議室A）・第３会場（1F大会議室B）
第４会場（1F大会議室C）　　1F

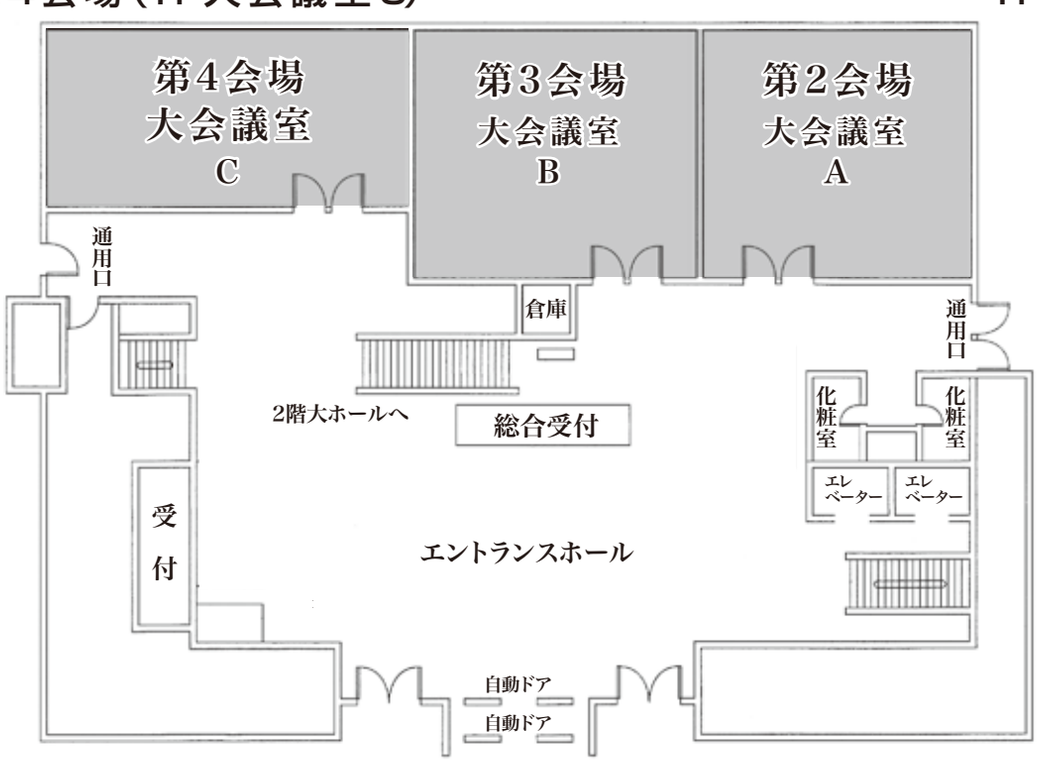

内　科

9:00〜9:28　（呼吸器）　　**座長　木代　　泉　　内科医会副会長**

No.	演題名	発表者名	施設名
1	肺扁平上皮癌に対し化学療法中に発症した劇症１型糖尿病の１例	野牧　　萌	与野／さいたま赤十字病院
2	心不全を疑われ受診した転移性心臓腫瘍を伴う小細胞肺癌の1例	杉藤　梨沙（研）	埼玉医大／埼玉医科大学国際医療センター
3	診断に難渋した過敏性肺炎の一例	福島　亮平（研）	熊谷／熊谷総合病院
4	中枢神経症状を合併したレジオネラ肺炎の一例	渡邉　芳郎（研）	南埼／新久喜総合病院

9:29〜10:18　（循環器）　　**座長　丸山　泰幸　　内科医会副会長**

No	演題名	発表者名	施設名
5	新型コロナウィルスワクチン接種後に劇症型心筋炎を発症した一例	秋山　英一	川口／かわぐち心臓呼吸器病院
6	睡眠時無呼吸症候群患者におけるサクビトリルバルサルタンの血圧および心機能に及ぼす影響	徳竹　英一	川口／徳竹医院
7	右室梗塞合併急性下壁心筋梗塞で急性期ECMOより離脱後，亜急性期に心室中隔穿孔を合併し緊急手術となった一例	大沢　桃香（研）	朝霞／国立病院機構埼玉病院
8	維持透析中に進行する肺高血圧症を認めた1例	田村　　遙（研）	朝霞／国立病院機構埼玉病院
9	完全房室ブロックを契機に診断に至ったATTR心アミロイドーシスの一例	冨永龍太郎（研）	大宮／自治医科大学附属さいたま医療センター
10	急性心筋梗塞との鑑別に苦慮した，たこつぼ心筋症の一例	中村　早貴（研）	朝霞／国立病院機構埼玉病院
11	プロテインS欠乏症を背景とした深部静脈血栓症に伴う肺血栓塞栓症を呈した一例	長谷川絢哉（研）	大宮／彩の国東大宮メディカルセンター

※(研) 研修医・(学) 医学生

内　科

10:19〜11:08（循環器）　**座長　中山　桂司　　内科医会理事**

No.	演題名	発表者名	施設名
12	若年発症急性心筋梗塞の一例	荒井茉奈穂	岩槻／岩槻南病院
13	心腔内エコー・3Dマッピングシステムガイド下の心臓腫瘍生検により，早期化学療法を実施し得た一例	菊池　優太	越谷／獨協医科大学埼玉医療センター
14	岩槻南病院における心不全患者の傾向	宮澤　亮義	岩槻／岩槻南病院
15	心房細動カテーテルアブレーション手技における心タンポナーデ回避に対する当院での取り組み	油井　慶晃	川口／かわぐち心臓呼吸器病院
16	若年発症した急性心不全の1例	原田　歩実	岩槻／岩槻南病院
17	ドブタミン負荷心エコーにて低流量低圧較差大動脈弁狭窄症と診断しTAVIで治療した一例	榊原　愛美（研）	朝霞／国立病院機構埼玉病院
18	手根管症候群の既往から軽度の心不全の段階で心アミロイドーシスの診断に至った一例	吉山　　慧（研）	大宮／彩の国東大宮メディカルセンター

11:09〜11:44（内分泌・代謝，神経・認知症，アレルギー・膠原病）**座長　嶋津　裕　　内科医会副会長**

No.	演題名	発表者名	施設名
19	当院の糖尿病患者の治療成績（6年間の全例調査より）	竹中　健智	川口／仁愛医院
20	コントロール不良2型糖尿病患者における経口GLP-1受容体作働薬セマグルチド投与の臨床検討	富永　一則	本庄児玉／富永クリニック
21	SGLT2阻害薬の副作用で正常血糖DKAをきたした2型糖尿病の一例	杉山　紗耶（研）	朝霞／国立病院機構埼玉病院
22	急性Ⅱ型呼吸不全で発症した重症筋無力症の85歳女性例	奥田佳奈子（研）	埼玉医大／埼玉医科大学国際医療センター
23	不明熱，慢性部痛の鑑別から巨細胞性動脈炎を診断した一例	女川　峻平（研）	大宮／彩の国東大宮メディカルセンター

※(研) 研修医・(学) 医学生

内　科

12:30～13:05（血液, 腎疾患）　**座長　松本　郷　　内科医会会長**

No.	演題名	発表者名	施設名
24	健診を受診した高齢者の５年間における赤血球系の変化	大塚　博紀	狭山／さやま総合クリニック
25	当院におけるドチヌラドの使用経験	小室　哲也	朝霞／TMG宗岡中央病院
26	縦隔リンパ節と骨髄で細胞形態の異なるB細胞性リンパ腫の1例	向井　慎哉（研）	埼玉医大／埼玉医科大学国際医療センター
27	発熱と肝障害を伴った腎動脈解離疑いの1例	安藤　昂志（研）	朝霞／国立病院機構埼玉病院
28	ANCA関連血管炎の加療中にサイトメガロウイルス感染症を併発し血漿交換で寛解導入した一例	成清　　恵（研）	蕨戸田／戸田中央総合病院

13:06～13:41（感染症）　**座長　公平　誠　　内科医会理事**

No.	演題名	発表者名	施設名
29	COVID-19の後方支援病院　－認知症患者の治癒後療養として－	窪山　　泉	南埼／蓮田よつば病院
30	特に感染対策の観点から, 新型コロナウイルス感染症(COVID-19)の診断に必要な検査回数, 検査以外の指標の検討	髙橋　幸成	川口／めぐみクリニック
31	療養病棟における経口抗生剤投与の効果の検討	室橋　郁生	入間／西武入間病院
32	劇症型溶血性連鎖球菌感染により電撃性紫斑病を呈した一例	福田　理穂（研）	大宮／彩の国東大宮メディカルセンター
33	免疫チェックポイント阻害薬に伴う免疫関連有害事象の治療中に発症した侵襲性肺アスペルギルス症の一例	菊地啓士朗（研）	浦和／さいたま市立病院

耳鼻咽喉科

13:42～14:03　**座長　登坂　薫　　耳鼻咽喉科医会会長**

No	演題名	発表者名	施設名
34	耳鼻咽喉科診療所における医療保険と介護保険との併用　～通所リハビリテーション(デイケア)と介護支援事業所の併設～	小川　郁男	坂戸鶴ヶ島／鶴ヶ島耳鼻咽喉科診療所
35	小児慢性中耳炎に対するendoscopic inlay butterfly cartilage tympanoplasty	田中　康広	越谷／獨協医科大学埼玉医療センター
36	顎骨中心性癌の臨床病理学検討	八木原一博	北足立／埼玉県立がんセンター

※(研) 研修医・(学) 医学生

総　会

14：30～

医学会会長挨拶

来　賓　祝　辞

臨床研修医・医学生への表彰

特別講演

14：50～

座　　長　　埼玉県医学会副会長　　丸木　雄一

『第８次医療計画に向けた検討と地域包括ケアシステム』

講　　師　　埼玉県立大学理事長

慶應義塾大学名誉教授　　田中　滋　先生

外科・救急医療

9:00〜10:10　　**座長　小山　勇　　外科医会副会長**

No.	演題名	発表者名	施設名
1	開窓療法を応用した右下顎枝の広範な歯原性角化嚢胞の1例	山﨑　崇史	南埼／蓮田病院
2	女性化乳房症は怖くない〜当院を受診した女性化乳房症21例の特徴について〜	樋口　　徹	与野／さいたま赤十字病院
3	病理病期IB肺扁平上皮癌およびII-IIIA非小細胞肺癌に対するnab-PTX/CBDCA併用術後補助化学療法	苅部　陽子	越谷／獨協医科大学埼玉医療センター
4	ロボット支援下胃切除術及び縦隔鏡下食道亜全摘術の術後短期成績	周東　宏晃	越谷／獨協医科大学埼玉医療センター
5	治療方針決定に難渋したホジキンリンパ腫を伴う食道胃接合部癌の1例	水上　亮佑（研）	防衛医大／防衛医科大学校病院
6	高度リンパ節転移(BulkyN/＃16)胃癌に対する術前化学療法と傍大動脈リンパ節郭清の効果	川島　吉之	北足立／埼玉県立がんセンター
7	Nivolumab休薬後も臨床的完全奏功(cCR)を維持している胃がん術後再発の２例	土門　一迅	春日部／春日部市立医療センター
8	神経線維腫症1型，膵周囲側副血行路の発達を伴う十二指腸GISTに対して十二指腸局所切除を施行した1例	中塚　彗太（研）	与野／さいたま赤十字病院
9	COVID-19感染中に十二指腸穿孔を発症した1例	飯田　大勝（研）	南埼／新久喜総合病院
10	肥満を有する完全内蔵逆位患者に対して腹腔鏡下胆嚢摘出術を施行した1例	丸田　祥平	秩父／秩父病院

※(研) 研修医・(学) 医学生

外科・救急医療

10:11～11:21　　**座長　長谷　和生　　外科医会副会長**

No.	演題名	発表者名	施設名
11	術中異常高血圧で発見された無症候性異所性褐色細胞腫の麻酔経験	三浦　悠平（研）	大宮／彩の国東大宮メディカルセンター
12	虫垂炎手術後に追加切除を必要とした虫垂goblet cell adenocarcinomaの1例	齋藤　　彬（研）	蕨戸田／戸田中央総合病院
13	両肺転移を伴うS状結腸癌に対して，化学療法後の原発巣切除を行い，pCRが得られていた一例	新井　　悠（研）	川口／川口市立医療センター
14	繰り返す再発に対して術前化学療法と手術により長期生存が得られたS状結腸癌，同時性多発肝転移の一例	原田　優香	浦和／さいたま市立病院
15	下血を契機に発見した痔瘻癌に対して,腹腔鏡下直腸切断術を施行した一例	鈴木　貴博（研）	蕨戸田／戸田中央総合病院
16	ロボット支援および腹腔鏡下直腸手術後のSSI発生についての検討	宮崎　俊哉	越谷／獨協医科大学埼玉医療センター
17	当院における臍部を利用したストーマ造設法	入江　理絵	浦和／さいたま市立病院
18	盲腸周囲ヘルニアの1例	青木　茂弘	狭山／入間川病院
19	外膀胱上窩ヘルニアに対して腹腔鏡を併用したハイブリッド手術が有用であった1例	栗山　　悠（研）	狭山／埼玉石心会病院
20	当院の鼠径部ヘルニア嵌頓に対する治療	永嶌　　惇	川口／川口市立医療センター

※(研) 研修医・(学) 医学生

外科・救急医療

11:22～11:57　　**座長　土屋　長二　　外科医会会長**

No.	演題名	発表者名	施設名
21	当院における新型コロナウイルス陽性症例の検討	張　　賢司	与野／さいたま赤十字病院
22	新型コロナ感染症対応と救急医療の両立への取り組み	森崎　善久	所沢／所沢明生病院
23	重症COVID-19受け入れ施設での心臓・大動脈救急医療の現状と当院の役割	金森　太郎	川口／かわぐち心臓呼吸器病院
24	SARS-CoV-2 PCR陽性のくも膜下出血の一手術例	宮崎　　直	与野／さいたま赤十字病院
25	Ⅲ度熱中症患者の頭部MRI拡散強調画像で小脳半球に高信号を呈した1例	佐久間一也（研）	朝霞／国立病院機構埼玉病院

12:30～13:05　　**座長　土屋　長二　　外科医会会長**

No.	演題名	発表者名	施設名
26	水タバコにより一酸化炭素中毒をきたした一例	永井　　譲（研）	大宮／自治医科大学附属さいたま医療センター
27	横紋筋融解と低体温を伴った糖尿病性ケトアシドーシス(DKA)の1例	眞鍋　徳彦（研）	埼玉医大／埼玉医科大学国際医療センター
28	SGLT2阻害薬内服中の患者が傍ストーマヘルニアによる腸閉塞が誘因となり正常血糖ケトアシドーシスを来した1例	天笠　　諒（研）	川口／埼玉協同病院
29	Rapid Response System(RRS)を介入した皮膚軟部組織感染症の1症例	沖　　智碩（研）	蕨戸田／戸田中央総合病院
30	下肢切断を選択して救命に至ったA群溶血性連鎖球菌による壊死性筋膜炎の一例	黒木　綾人（研）	大宮／彩の国東大宮メディカルセンター

放射線科

13:06～13:20　　**座長　田中　修　　放射線科医会会長**

No.	演題名	発表者名	施設名
31	術後門脈狭窄に伴う異所性空腸静脈瘤出血に対して門脈ステント留置術を行い著効した1例	傳田　昂也（研）	上尾／上尾中央総合病院
32	当院における歯科口腔外科のCTの検討	渡邉　浩美	浦和／さいたま市立病院

※(研) 研修医・(学) 医学生

小児科

13:21～13:49　　**座長　清水　俊男　　小児科医会副会長**

No.	演題名	発表者名	施設名
33	起立性調節障害における非侵襲的連続血圧計（フィナプレス）と水銀レス自動血圧計（KM385OD；起立くん）との血圧回復時間の比較	数間　紀夫	蕨戸田／かずまこどもクリニック
34	子どもに適切な頭痛診療を届け（行田モデルのご紹介）・大人の頭痛のバーデン解消を目指す（健康経営として）	川島　　治	行田／行田中央総合病院
35	小児喘息入院の定点サーベイランスを介した呼吸器感染症の早期検出と流行把握の研究	是松　聖悟	埼玉医大／埼玉医科大学総合医療センター
36	IVIG不応の川崎病症状を呈し，診断に苦渋したエルシニア感染症の1例	小野　佳恋（研）	朝霞／国立病院機構埼玉病院

13:50～14:18　　**座長　小林　敏宏　　小児科医会会長**

No.	演題名	発表者名	施設名
37	小児Covid-19に伴う脳症の1例	恩村真梨子（研）	朝霞／国立病院機構埼玉病院
38	オミクロン株流行期に当院を受診した新型コロナウイルス感染症（COVID-19）に伴う熱性けいれん小児の臨床的特徴	村山　　哲	草加八潮／草加市立病院
39	抗菌薬治療に難渋し精巣壊死に至った急性精巣上体炎・精巣炎の一症例	甲斐　安祥（研）	川口／埼玉協同病院
40	利尿レノグラフィー実施から9時間後に腹部疝痛発作を起こした間欠性水腎症の1例	樋口　　藍（研）	朝霞／国立病院機構埼玉病院

※(研) 研修医・(学) 医学生

リハビリテーション

9:00〜9:28　　**座長　尼子　雅敏　　リハビリテーション医会会長**

No.	演題名	発表者名	施設名
1	周産期心筋症の患者に対し育児指導に配慮したリハビリテーションを行った症例	杭ノ瀬真理	防衛医大／防衛医科大学校病院
2	双胎分娩後に発症した周産期心筋症に対しリハビリテーション介入を行った1例	古屋　真里	防衛医大／防衛医科大学校病院
3	Partial locked-in syndromeと思われリハビリテーションが奏功した両側橋梗塞の1例	鈴木　純子	越谷／リハビリテーション天草病院
4	誤嚥性肺炎で入院後，嚥下機能評価し介入することで，退院後誤嚥なく良好な経過を得た超高齢者の2例	東田　芳乃（研）	朝霞／国立病院機構埼玉病院

整形外科

9:29〜10:25　　**座長　工藤　太郎　　整形外科医会副会長**

No.	演題名	発表者名	施設名
5	鎖骨二重骨折の一例	関谷　　健（研）	大宮／彩の国東大宮メディカルセンター
6	90歳以上の超高齢者上腕骨通顆骨折に対するプレート固定法による手術加療経験	中井　生男	大宮／西大宮病院
7	当院における寛骨臼回転骨切り術の治療成績	間　　浩通	熊谷／藤間病院
8	人工膝関節全置換術を施行した患者の骨粗鬆症合併頻度の検討	石井　義則	行田／石井クリニック
9	骨粗鬆症の治療に関する報告（他施設との連携を踏まえて）	田辺　知宏	川口／東川口病院
10	重症僧帽弁狭窄症兼閉鎖不全-重症MSR-患者の人工骨頭置換術を全身麻酔・伝達麻酔で管理した一症例	竹内彼野音（研）	大宮／彩の国東大宮メディカルセンター
11	骨軟部腫瘍におけるクリニカルシークエンスの実際	末原　義之	大宮／かものみや整形外科
12	外腸骨動脈での急性動脈閉塞症を来し股関節離断に至った症例	小田切太郎（研）	蕨戸田／戸田中央総合病院

※(研) 研修医・(学) 医学生

健康スポーツ

10:26～11:01　　**座長　小林　洋一　　健康スポーツ医会副会長**

No.	演題名	発表者名	施設名
13	運動会練習を契機に発症した膝関節滑膜血管腫の1例	伊藤　賢太郎	埼玉医大／埼玉医科大学病院
14	Sports tumorの4例	新井　由実	朝霞／TMGあさか医療センター
15	股関節疾患・関節リウマチ患者・高齢者等における足趾の爪切り調査について	今村　惠一郎	熊谷／藤間病院
16	趾爪の健康管理について	萎沢　利行	熊谷／藤間病院
17	フレイル患者に対して健康スポーツをすすめる留意点について	周東　　寛	越谷／南越谷健身会クリニック

皮膚科

11:02～11:37　　**座長　仲　　弥　　皮膚科医会会長**

No.	演題名	発表者名	施設名
18	有茎広背筋皮弁で乳房再建を行った乳房原発隆起性皮膚線維肉腫の1例	可知　都子	北足立／埼玉県立がんセンター
19	患者さんを包括的にどう治療　支援していくか―当院で経験した高齢患者の水疱性類天疱瘡の症例について―	野中　由紀子	浦和／西部総合病院
20	臀部巨大表皮嚢腫の１例	藤田　実優（研）	大宮／自治医科大学附属さいたま医療センター
21	DPP-4阻害薬内服中の患者がCOVID-19ワクチン接種後に水疱性類天疱瘡を発症した一例	別府　龍之介（研）	大宮／彩の国東大宮メディカルセンター
22	足部外側に生じた皮膚神経鞘粘液腫(Dermal Nerve Sheath Myxoma)の治療経験	松尾　裕美	北足立／北里大学メディカルセンター

※(研) 研修医・(学) 医学生

産婦人科

12:30〜13:19　　**座長　亀井　良政　　産婦人科医会副会長**

No.	演題名	発表者名	施設名
23	保存的内分泌療法に難渋した子宮腺筋症の１例―レルゴリクスの長期投与	杉山　正乙（研）	防衛医大／防衛医科大学校病院
24	前立腺尿道部を含む前立腺組織と完全腸管を有する卵巣成熟嚢胞性奇形腫の検討	大草　拓司（研）	熊谷／熊谷総合病院
25	当院で経験した卵巣未熟奇形腫の2例	造賀　浩美（研）	蕨戸田／戸田中央総合病院
26	腟閉鎖術後に生じた小腸脱出例の緊急処置と根治手術	山口　　哲	埼玉医大／埼玉医科大学病院
27	てんかん発作を繰り返し全般性発作・NRFSで帝王切開となった1例	井上　健太	埼玉医大／埼玉医科大学総合医療センター
28	当院で経験した子宮破裂の1例	掛田　真央（研）	朝霞／国立病院機構埼玉病院
29	胎児診断された多発性嚢胞性異形成腎（MCDK）の4例	大澤　奈月（研）	大宮／自治医科大学附属さいたま医療センター

臨床細胞

13:20〜13:34　　**座長　清水　　謙　　臨床細胞医会会長**

No.	演題名	発表者名	施設名
30	精査開始13年6ヶ月後に確定した子宮内膜ポリープ併存類内膜癌の1例	金田　佳史	浦和／埼玉メディカルセンター
31	子宮頸部に腫瘤を形成し子宮頸癌と鑑別を要した悪性リンパ腫の１例	宅島　潤一（研）	防衛医大／防衛医科大学校病院

脳神経外科

13:35〜14:03　　**座長　古市　　眞　　脳神経外科医会会長**

No.	演題名	発表者名	施設名
32	高血糖による意識障害と鑑別を要した内頸動脈急性閉塞の一例	大友　一輝（研）	南埼／新久喜総合病院
33	妊娠中にシャント不全による水頭症を来たした中脳水道狭窄症の1例	小嶋　篤浩	浦和／さいたま市立病院
34	破裂内頸動脈前壁瘤に対して急性期にステント併用コイル塞栓を行った一例	竹内　　彬	川口／川口市立医療センター
35	周術期脳疾患外来からみた当院における脳血管障害の現状とその対策について	早瀬　宣昭	北足立／埼玉県立がんセンター

※(研) 研修医・(学) 医学生

内科

9:00〜9:42　（消化器）　　**座長　三好　和夫　　内科医会副会長**

No.	演題名	発表者名	施設名
1	直腸静脈瘤に対して経皮経肝的塞栓術（PTO）を行った1例	忍　　哲也	川口／埼玉協同病院
2	進行肝細胞癌に対する薬物療法の現状と治療効果の検討	星　　瞳	浦和／さいたま市立病院
3	慢性膵炎，胆嚢管狭窄があり胆嚢摘出を予定されていたが，膵体部癌に起因する腫瘍出血で出血性ショックに至り死亡した一例	古旗　悠太郎（研）	川口／埼玉協同病院
4	4型胃癌診断におけるEUS-FNAの有用性	井上　恵輔（研）	埼玉医大／埼玉医科大学国際医療センター
5	膵石により急性胆管炎を発症した1例	牧野　未緒（研）	蕨戸田／戸田中央総合病院
6	食道癌に対してフルオロウラシルとニボルマブを用い発熱性好中球減少症を発症した症例	山城　一輝（研）	朝霞／国立病院機構埼玉病院

消化器内視鏡

9:43〜10:04　　**座長　眞嶋　浩聡　　日本消化器内視鏡学会埼玉部会理事長**

No.	演題名	発表者名	施設名
7	当施設における上部消化管内視鏡検査による胃がん検診症例の検討　―対策型検診症例と任意型検診症例との比較―	清水　喜徳	川口／はしもと内科クリニック
8	大腸内視鏡検査と同処置後の併発症　（大腸穿孔）　発症例に関して．対処に関しての反省点と補償内容の検討．冷静な対処が一番大切．	松本　博成	岩槻／岩槻内科胃腸内科
9	この8年間に経験した重症慢性膵炎・膵石症の91例	辻　　忠男	川口／埼玉協同病院

透析

10:05〜10:26　　**座長　中里　優一　　透析医会会長**

No.	演題名	発表者名	施設名
10	当院におけるウパシカルセトナトリウム水和物の使用経験	池田　直史	狭山／さやま腎クリニック
11	短期間で狭窄・閉塞を繰り返し複数回VAIVTを施行した症例にステント留置を行った1例	下山　博史	大宮／友愛日進クリニック
12	Best supportive care（BSC）となった担癌患者さんの腎代替療法（Renal replacement therapy：RRT）について	野原　　惇	熊谷／くぼじまクリニック

※(研) 研修医・(学) 医学生

泌尿器科

10:27～11:37　　**座長　増田　　毅　　泌尿器科医会会長**

No.	演題名	発表者名	施設名
13	未治療糖尿病に合併したフルニエ壊疽の2症例	須田　祥平（研）	大宮／彩の国東大宮メディカルセンター
14	化学療法にて縮小した肝転移との鑑別を要する肝血管腫を合併した転移性精巣腫瘍の1例	辻岡　博貴	越谷／獨協医科大学埼玉医療センター
15	当院における転移性腎癌患者に対するカボザンチニブの使用経験	松林　秀幸	浦和／さいたま市立病院
16	オリゴ転移尿路上皮癌の転移巣に対する放射線治療の治療成績	丸山　理子	北足立／埼玉県立がんセンター
17	尿路上皮癌に対するエンホルツマブ　ベドチンの初期使用成績	三谷　康輝	北足立／埼玉県立がんセンター
18	前立腺癌の頭蓋底転移による神経症状に放射線治療が著効した1例	春野　道子（研）	南埼／新久喜総合病院
19	転移性去勢感受性前立腺癌に対するホルモン単独療法の有効性について	田畑　龍治	上尾／上尾中央総合病院
20	ロボット支援下前立腺全摘術後に下腿のコンパートメント症候群を呈した一例	加藤　　諒（研）	蕨戸田／戸田中央総合病院
21	開腹／腹腔鏡下／ロボット支援腹腔鏡下膀胱全摘除術の単一施設での比較	坂本　鉄志	川口／済生会川口総合病院
22	上尾中央総合病院泌尿器科のデジタル化における現状と課題	藤森　大志	上尾／上尾中央総合病院

精神神経科

12:30～12:37　　**座長　渡邊　宏治　　精神神経科医会副会長**

	演題名	発表者名	施設名
23	22q.11.2欠失症候群患者の精神病症状に対してblonanserin tapeが効果的であった1例	末吉　利成	浦和／浦和神経サナトリウム

産業医

12:38～12:52　　**座長　松本　雅彦　　産業医会会長**

	演題名	発表者名	施設名
24	産業医活動での健康診断の結果チェックと終了判定等７つの基礎的業務内容のうち，衛生委員会の参加と職場巡視について述べる	柴田　輝明	北足立／北本整形外科
25	衛生委員会に関する調査	関谷　　栄	南埼／新井病院

※(研) 研修医・(学) 医学生

産業医

12:53～13:14　　**座長　関谷　　栄　　産業医会副会長**

No.	演題名	発表者名	施設名
26	大宮地域産業保健センターにおける騒音性難聴への取り組み	武石　容子	大宮／大宮地域産業保健センター
27	埼玉産業保健総合支援センター利用事業場における新型コロナウイルス対策の取り組みについて	松本　雅彦	大宮／松本医院
28	過去のB型肝炎ワクチン接種歴の問診により，職員健診のHBs抗体（定性/定量）の検査結果を説明・解釈可能である	段　　佳之	吉川松伏／吉川中央総合病院

在宅医療・地域医療連携

13:15～13:43　　**座長　廣澤　信作　　医学会副会長**

No.	演題名	発表者名	施設名
29	医師会コロナ往診チーム（KISA2隊東入間）のCOVID-19第7波以降の活動	安藤　聡一郎	東入間／安藤医院
30	新型コロナウイルスによるがん患者終末期医療の在宅診療への影響	荻野　隆史	本庄児玉／本庄早稲田クリニック
31	超高齢社会における在宅医療の役割～医師臨床研修ガイドラインを踏まえた重要性～	笹岡　大史	春日部／春日部在宅診療所ウエルネス
32	特別養護老人ホームにおける高齢者症候性てんかん	浅井　彰久	朝霞／TMGサテライトクリニック朝霞台

眼　科

13:44～14:05　　**座長　三戸岡　克哉　眼科医会常任理事**

No.	演題名	発表者名	施設名
33	埼玉県研修指定病院における眼科医師の休業・休暇取得状況　－ダイバーシティ推進委員会アンケート結果の報告－	西尾　正哉	埼玉県医師会／埼玉県眼科医会
34	視覚障害国際クラス分け受検用診断書作成を機に眼疾患の確定診断に至った一例	成田　康仁	埼玉医大／埼玉医科大学
35	前額生え際切開で皺眉筋および鼻根筋を切断し眼瞼痙攣が改善した一例	勝村　宇博	浦和／かつむらアイプラストクリニック

※(研) 研修医・(学) 医学生

第1会場

内科（呼吸器）	9：00 ～ 9：28
内科（循環器）	9：29 ～11：08
内科（内分泌・代謝、神経・認知症、アレルギー・膠原病）	11：09 ～11：44
内科（血液、腎疾患）	12：30 ～13：05
内科（感染症）	13：06 ～13：41
耳鼻咽喉科	13：42 ～14：03
総会	14：30 ～

会場案内図

第1会場（2F大ホール）　　2 F

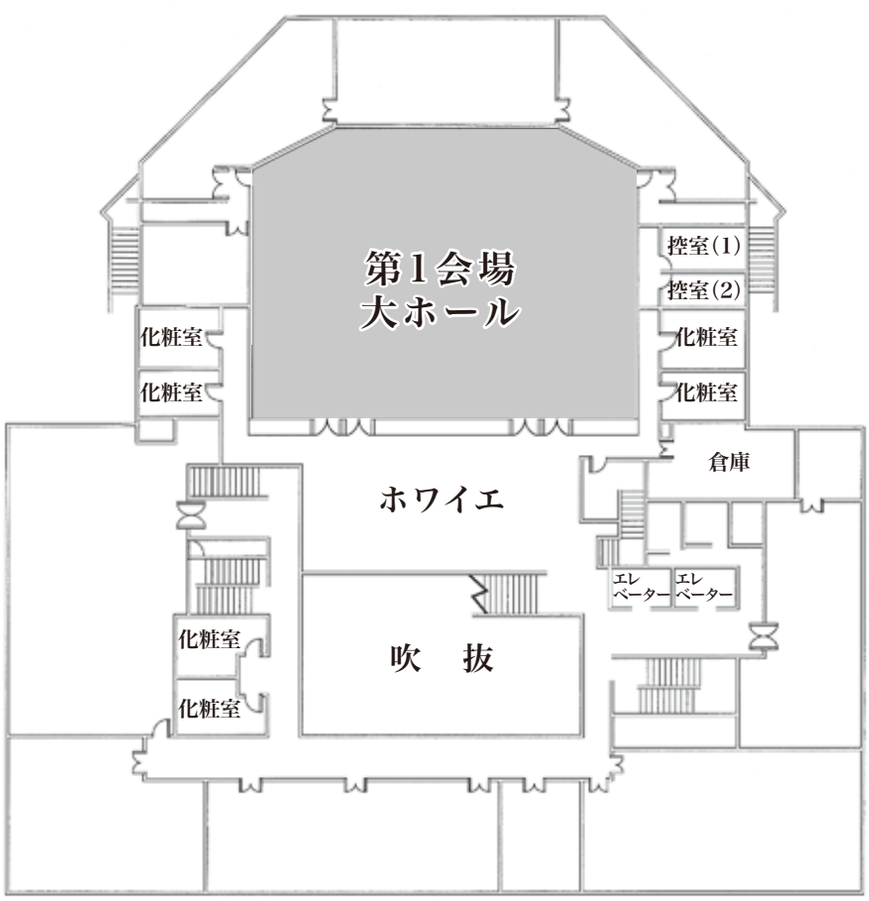

内　科

1. 肺扁平上皮癌に対し化学療法中に発症した劇症1型糖尿病の1例

＜与野＞　さいたま赤十字病院　呼吸器内科
○野牧　萌
川辺　梨恵，山田　祥，髙塚真規子，太田　啓貴，塚原　雄太，草野　賢次，
大場　智広，西沢　知剛，山川　英晃，佐藤新太郎，赤坂　圭一，天野　雅子，
松島　秀和

免疫チェックポイント阻害薬（ICI）は免疫系を過剰に活性化することで免疫関連事象（irAE）を発現させる．
症例は69歳男性．肺扁平上皮癌の診断でカルボプラチン＋ナブパクリタキセル＋ペムブロリズマブで治療中であった．入院4日前からの左胸痛と下腹部痛，胃部不快感を主訴に当院救急外来を受診した．心筋梗塞や腸炎を疑い精査を行うも明らかな異常は認められず，同日入院とした．絶食補液にて加療を開始するも症状の改善は乏しく，多飲多尿と高血糖（506mg/dL）を認め，ケトアシドーシスを伴う劇症１型糖尿病と診断した．直ちにインスリン投与と補液を行い，血糖値は低下，ケトアシドーシスは改善した．
irAEによる１型糖尿病は発症頻度は低いが致命的になることがあり，速やかな診断と適切な対処を行うことが重要と考えた．

2. 心不全を疑われ受診した転移性心臓腫瘍を伴う小細胞肺癌の1例

＜埼玉医大＞　埼玉医科大学国際医療センター[1]，同　呼吸器内科[2]，同　病理診断科[3]，同　心臓内科[4]，同　心臓血管外科[5]
○杉藤　梨沙（研修医）[1]
塩野　文子[2]，山口　央[2]，毛利　篤人[2]，今井　久雄[2]，解良　恭一[2]，
小路口奈帆子[3]，中埜信太郎[4]，吉武　明弘[5]，各務　博[2]

軽度の喫煙歴（B.I 100未満）のある60歳台女性．労作時呼吸困難を主訴に近医を受診した．胸部X線で心拡大所見があり当初は心不全を疑われた．造影CTで左心室内腔から左側壁に進展する内部不均一な心臓内腫瘤，心嚢水貯留，舌区結節を認めた．心電図ではII, III, aVF, V6で陰性T波を認めた．開胸心生検を行い進展型小細胞肺癌（cT1bN0M1c，ステージIVB期）と診断した．デュルバルマブ（抗PD-L1抗体）＋カルボプラチ＋エトポシド併用療法を開始し，原発巣・心臓転移巣ともに縮小した．その後，デュルバルマブ維持療法を継続し，長期奏功が得られている．転移性心臓腫瘍を来す小細胞肺癌の報告は稀である．また，転移性心臓腫瘍は流出路狭窄，心嚢水貯留，不整脈等により心不全を来すことがあり，CTや心臓超音波検査を用いた評価・鑑別が重要である．文献的考察を加え報告する．

3. 診断に難渋した過敏性肺炎の一例

＜熊谷＞　熊谷総合病院[1]，同　呼吸器内科[2]，同　消化器内科[3]
○福島　亮平（研修医）[1]
嶺崎　祥平[2]，斎藤　雅彦[3]

症例は46歳男性．労作時息切れと発熱で前医受診．胸部Xp施行し異常陰影認め，当院紹介となった．既往症に両側巨大肺膿胞で2012年3月に手術歴があり，胸部ＣＴでは気管支拡張症様の所見に加え，両側下肺葉にすりガラス陰影を認め肺炎と診断．酸素投与が必要であり，同日入院加療となった．抗生剤治療後呼吸不全改善あり，7病日後に退院となったが，退院12日目で肺炎再燃し再入院となった．その際も抗生剤で加療し，13病日で退院となった．しかし退院翌日に肺炎再燃，呼吸不全となり救急搬送となった．3回目の再入院時にセキセイインコの飼育が判明した．鳥特異的IgGを検査したところ，セキセイインコIgGが陽性となり，臨床経過からも過敏性肺炎の病態が疑われた．ペットの処分をしたところ退院後の肺炎の再燃は無くなった．

4. 中枢神経症状を合併したレジオネラ肺炎の一例

＜南埼＞　新久喜総合病院[1)]，同　呼吸器外科[2)]
○渡邉　芳郎（研修医）[1)]
宮田　剛彰[2)]，比嘉　花絵[2)]

【はじめに】レジオネラ肺炎は主に水系に生息するLegionella　pneumophilaを含んだエアロゾルを吸引することで感染する．感冒様症状を呈する他，意識障害を始めとする多彩な神経症状の合併も知られている．今回，中枢神経症状を先行症状としたレジオネラ肺炎を経験したので報告する．
【患者】患者は80歳，男性．X日に全身倦怠感，X＋2日に振戦，歩行障害を主訴に前医受診しパーキンソン病を疑われ，X＋4日，脳神経内科受診となった．頭部MRIでは異常を認めず，来院時発熱を認め精査した結果，レジオネラ肺炎の診断で入院となった．レジオネラ肺炎に対して抗菌薬を投与し中枢神経症状を含めた症状が軽快し自宅退院となった．
【考察】レジオネラ肺炎に合併する中枢神経症状を文献的考察を交えて報告する．

5. 新型コロナウィルスワクチン接種後に劇症型心筋炎を発症した一例

＜川口＞　かわぐち心臓呼吸器病院　循環器内科[1)]，同　集中治療科[2)]，同　病院長[3)]
○秋山　英一[1)]
徳山　榮男[1)]，油井　慶晃[1)]，太田　裕士[1)]，石塚　淳史[1)]，西脇　　渓[1)]，
中石　　徹[1)]，川原　隆道[1)]，小林　克也[2)]，竹田　晋浩[3)]，佐藤　直樹[1)]

症例は78歳女性．入院日5日前に新型コロナウィルスワクチン2回目接種．入院日2日前に全身倦怠感，労作時息切れが出現し増悪したため，当院に救急搬送．BP　135/70mmHg，PR　103/min，SpO2　98%(室内気吸入下)．心筋逸脱酵素上昇，NT-proBNP高値を認めたが，心臓超音波検査では左室駆出率は正常下限程度に保たれており，緊急冠動脈造影検査で有意狭窄を認めなかった．第2病日，進行性に左室駆出率の低下を認め低心拍出症候群を呈したため劇症型心筋炎と診断し，経皮的補助循環用ポンプカテーテル(Impella　CP)，経皮的人工心肺装置による機械的補助を開始，第3病日からステロイドパルス療法を行った．その後心機能改善を認め機械的補助を離脱．病棟歩行可能までADLが改善し，第41病日にリハビリテーション目的で転院した．急性期の心膜心筋生検病理組織検査では，急性リンパ球性心筋炎に矛盾しない所見であった．本症例の劇症型心筋炎の原因は不明であるが，新型コロナウィルスワクチンの関与も否定できず文献的考察を加えて報告する．

6. 睡眠時無呼吸症候群患者におけるサクビトリルバルサルタンの血圧および心機能に及ぼす影響

＜川口＞　徳竹医院　内科　循環器科[1)]，
かわぐち心臓呼吸器病院　循環器内科　心臓血管外科　呼吸器内科[2)]，
こんどう内科　内科　循環器科[3)]，増渕ファミリークリニック　内科　小児科[4)]
○徳竹　英一[1)]
佐藤　直樹[2)]，竹田　晋浩[2)]，近藤　一彦[3)]，増渕　裕一[4)]

睡眠時無呼吸症候群(SAS)患者では，治療抵抗性高血圧の合併頻度が高いことが知られている．終夜睡眠ポリグラフィーにて無呼吸低呼吸指数(AHI)が20回/時以上のSAS患者のうち降圧目標に到達しない21例(CPAP非治療4例・CPAP治療中17例)を対象とした．サクビトリルバルサルタン(ARNI)200mg/日を24週間投与して血圧・心機能の推移を検討した．心機能は心臓超音波検査にて左室駆出率，左室重量係数，および左室拡張能(e’, E/e’)を測定した．血液検査では血糖，血清脂質，NTproBNPを測定した．
ARNI導入後，収縮期血圧は143±13mmHgから127±10mmHg(p<0.001)，拡張期血圧は78±10mmHgから72±9mmHg(p=0.009)に低下を示した．LVEFは45±7%から57±8%(n=3, p=0.403)，左室重量係数94±23g/m2から91±12g/m2(n=3, p=0.63))，NTproBNPは139±98 pg/mlから90±60pg/ml(n=7, p=0.172)を示した．
ARNIの投与により収縮期および拡張期血圧は有意な低下を示した．また，心機能も改善する可能性が示された．SAS患者において，確実な降圧および心不全予防の観点よりARNIの投与は有用であると考える．

7. 右室梗塞合併急性下壁心筋梗塞で急性期ECMOより離脱後，亜急性期に心室中隔穿孔を合併し緊急手術となった一例

＜朝霞＞　国立病院機構埼玉病院[1)]，同　循環器内科[2)]
○大沢　桃香（研修医）[1)]
鶴見　昌史[2)]，森泉　友斉[2)]，佐々木賢二[2)]，井合　　渉[2)]，栗原　和人[2)]，
丹羽　直哉[2)]，佐藤　篤志[2)]，田中　宏明[2)]，小野　智彦[2)]，松村　圭祐[2)]，
鈴木　雅裕[2)]，原　　彰男[2)]

症例は77歳男性,前胸部絞扼感を主訴に救急搬送. ショック状態であり心電図で完全房室ブロックおよびII, III, aVF, V4R誘導でST上昇を認め右室梗塞合併急性下壁心筋梗塞と診断. 緊急カテーテル検査を施行し#1.100%に対してPCI施行し冠動脈ステント留置. カテコラミン使用下でもショック遷延し, ECMO導入. 第3病日にECMO離脱し抜管を検討していた. 第7病日に再度肺うっ血が増悪し尿量低下. カテコラミン/利尿剤増量もうっ血改善せず心不全が再増悪. 聴診で新規収縮期雑音を認め, 心エコー検査で心室後中隔基部に心室中隔穿孔を認めた. 機械的合併症による心不全増悪に対して中隔ダブルパッチによる閉鎖術を施行し, 心不全軽快しリハビリ目的で第82病日に転院となった. 右冠動脈一枝を責任病変とする急性心筋梗塞に心室中隔穿孔を合併する症例は稀であるため文献的考察を含め報告する.

8. 維持透析中に進行する肺高血圧症を認めた1例

＜朝霞＞　国立病院機構埼玉病院[1)]，同　循環器内科[2)]，同　消化器外科[3)]
○田村　　遙（研修医）[1)]
井合　　渉[2)]，森泉　友斉[2)]，佐々木賢二[2)]，栗原　和人[2)]，丹波　直哉[2)]，
佐藤　篤志[2)]，田中　宏明[2)]，鶴見　昌史[2)]，小野　智彦[2)]，松村　圭祐[2)]，
鈴木　雅裕[2)]，原　　彰男[3)]

【症例】66歳男性.

【原病歴】糖尿病性腎症に対して７年前から維持透析を導入されていた.数ヶ月前から息切れあり中等度肺高血圧症を認めたため除水量調整で経過を見られていたが症状改善せず，低血圧により血液透析困難となったため紹介受診され，精査目的入院した.

【入院経過】血液検査にてNT-proBNP 10万 pg/mLと上昇しており，心臓エコーでは推定肺動脈圧 57mmHg，著明な右室拡大，収縮期の心室中隔の扁平化を認め重症肺高血圧症と考えた. 造影CTで肺血栓塞栓症は認めず，明らかなシャント疾患も指摘できなかった. 右心カテーテル検査を施行し平均肺動脈楔入圧 7mmHg，平均肺動脈圧 36mmHg，肺血管抵抗 10.5 woodと前毛細血管性肺高血圧の所見が得られたため専門医療機関へ紹介，肺高血圧治療薬開始により症状が改善した.

【結語】維持透析中に肺高血圧症を認めた１例を経験した.　分類としては第１群肺動脈性肺高血圧症として治療を開始したが，その他の要因も考慮しなければならない症例だった.

9. 完全房室ブロックを契機に診断に至ったATTR心アミロイドーシスの一例

＜大宮＞　自治医科大学附属さいたま医療センター[1)]，同　循環器内科[2)]
○冨永龍太郎（研修医）[1)]
牧　　尚孝[2)]，伊部　達郎[2)]，和田　　浩[2)]，藤田　英雄[2)]

症例は82歳女性. X-4年に左室収縮能の保たれた心不全と診断され外来加療を受けていた. X年6月, 夜間呼吸困難が出現し前医受診. HR30bpm台の徐脈性心不全であり, 完全房室ブロックを認めた. ビソプロロール, ジルチアゼムの中止により房室伝導回復し心不全は改善した. 心電図上の低電位を伴う両心室の肥大が認められ, 心アミロイドーシスが疑われたためピロリン酸シンチグラフィを施行, 両心室に著明な集積を認めトランスサイレチン（TTR）型心アミロイドーシスが疑われたため当院に紹介転院となった. 右室心室中隔より心筋生検を行った結果, 心筋間質にCongo Redで染色される沈着物を認め, 免疫染色でTTR 心アミロイドーシスと診断された. 近年タファミジスやパチシランなどの治療薬の開発により, ATTR心アミロイドーシスの診断件数が増加傾向にある. 現在のアミロイドーシス診療の実情と課題について文献的考察も含めて報告する.

10. 急性心筋梗塞との鑑別に苦慮した，たこつぼ心筋症の一例

＜朝霞＞　独立行政法人国立病院機構　埼玉病院[1)]，同　循環器内科[2)]
○中村　早貴（研修医）[1)]
小野　智彦[2)]，森泉　友斉[2)]，佐々木賢二[2)]，井合　　渉[2)]，栗原　和人[2)]，
丹羽　直哉[2)]，佐藤　篤志[2)]，田中　宏明[2)]，鶴見　昌史[2)]，松村　圭祐[2)]，
鈴木　雅裕[2)]

症例は73歳女性．1週間ほど前から続く胸部のヒリヒリするような痛みを主訴に救急外来を受診した．12誘導心電図ではII・III・aVF誘導でST低下を認め，心エコーでは前壁に壁運動異常を認めた．血液検査でトロポニンI：152pg/mLと上昇しており，非ST上昇型心筋梗塞と診断し，症状が残存していたため緊急CAGを施行した．第一対角枝に高度狭窄を認めた．左室造影では前壁～心尖部にかけての壁運動低下を認め，対角枝が責任血管か判断に迷ったがprimary PCIを施行した．心電図で経時的に前胸部誘導の巨大陰性T波が一過性に出現し，2日後に施行した安静BMIPP SPECTで前壁および前壁中隔の集積低下を認めた．これらの所見から，たこつぼ心筋症の可能性が高いと考えられた．急性心筋梗塞とたこつぼ心筋症の鑑別に苦慮した症例であり，文献的考察を含めて報告する．

11. プロテインS欠乏症を背景とした深部静脈血栓症に伴う肺血栓塞栓症を呈した一例

＜大宮＞　彩の国東大宮メディカルセンター[1)]，同　循環器内科[2)]，同　院長[3)]
○長谷川絢哉（研修医）[1)]
川辺　正之[2)]，岡島　清貴[2)]，下倉　和修[2)]，川俣　哲也[2)]，菊池　朋子[2)]，
松田　晶子[2)]，藤岡　　丞[3)]

【症例】38歳，男性
【主訴】左下腿痛
【既往歴】急性虫垂炎
【現病歴】某年10月X日，左下腿の痛みと腫脹を主訴に前医を受診．採血検査にてDダイマー　11.4μg/mlと高値を認めたことから左下肢の深部静脈血栓症が疑われた．X+2日，母に深部静脈血栓症の既往があるため，凝固因子欠損の精査，超音波検査や画像検査による精査を目的に，当院を紹介受診された．
【経過】当院での採血の結果，プロテインS活性低下を認め，胸部CTでは両側の肺血栓塞栓症を認めた．入院加療を勧めたが，本人の強い希望により外来加療の方針となった．リバーロキサバン15mg1日2回内服にて経過観察した結果，X+14日にDダイマー 1.5μg/mlまで改善を認めたが，本人が他院受診を希望されたため紹介となった．
【考察】若年者の深部静脈血栓症の原因として凝固因子欠損症が鑑別に挙がるが，疫学的な頻度は低いため，家族歴からの積極的な想起が必要と示唆された．

12. 若年発症急性心筋梗塞の一例

＜岩槻＞　岩槻南病院　循環器内科
○荒井茉奈穂
原田　歩美，中谷　浩章，細越　巨禎，飯野　　立，宮澤　亮義，丸山　泰幸

近年，高齢化に伴い日本人の動脈硬化性疾患が増加してきたが，一方で発症年齢の若年化が問題となっている．特に急性心筋梗塞では，若年での発症機序や冠危険因子の関与などは現時点で見解が一致していない．当院で35歳以下の急性心筋梗塞を経験したため報告する．症例は31歳男性．健康診断で脂質異常症を指摘されていたが，無治療であった．通勤中に胸痛を自覚し，近医を受診した．心電図II・III・aVF誘導でST上昇を認め，当院へ転院搬送された．ST上昇型心筋梗塞の診断で冠動脈造影検査を行うと，右冠動脈#3:完全閉塞を認め，同部位に対して経皮的冠動脈形成術を施行した．術後経過良好で心臓リハビリテーションを行い，第9病日に退院した．本症例の冠危険因子は脂質異常(LDL-C:269.8mg/dL)，喫煙であった．血清脂質と冠硬化の関係では若年ほど関与が強いと報告があり，若年者の脂質異常症では積極的な心臓精査が考慮される．

13. 心腔内エコー・3Dマッピングシステムガイド下の心臓腫瘍生検により，早期化学療法を実施し得た一例

＜越谷＞　獨協医科大学埼玉医療センター　循環器内科
○菊池　優太
中原　志朗，田村　洋平，福田　怜子，堀　　裕一，志村　暢紀，近藤　勇喜，
華　　臻圣，越川　優里，新井　澪奈，木村　優汰，板橋　裕史，石川　哲也，
小林さゆき，田口　　功

症例は73歳女性．心不全加療中に心肺停止し当院に転送．完全房室ブロックを認め，一時的ペースメーカーを留置した．経胸壁エコーで右房内に24x27mmの可動性に富む心臓腫瘍が認められた．腫瘍塞栓のリスク高く，緊急の病型診断のため入院7日目に心腔内エコー・3Dマッピングシステム（EAM）ガイド下に生検を施行した．EAMに表示可能なVIZIGOシースを介して生検鉗子を腫瘍本体に誘導し，十分量の検体を採取した．病理診断にてびまん性大細胞型B細胞性リンパ腫と診断，18日目より化学療法を開始し31日目に良好なADLを維持し退院した．心臓腫瘍に対して心腔内エコーとEAMガイド下で生検を安全に行い，開胸を回避し適切な化学療法を開始できた意義は大きい．心臓腫瘍に対する文献的考察も踏まえ詳細を報告する．

14. 岩槻南病院における心不全患者の傾向

＜岩槻＞　岩槻南病院　循環器科
○宮澤　亮義
飯野　　立，中谷　浩章，細越　巨禎，荒井茉奈穂，原田　歩実，丸山　康幸

当院における急性心不全患者の傾向について2017年1月より2021年8月まで入院加療を行った症例群についてレポートする．

この期間中に407例の急性心不全患者が入院加療を受けた．平均年齢は78.2歳，男性が222例，初発の心不全患者は289例であった．Clinical Scenario 1:175例，2:196例，3:27例であった．平均左室駆出率は42%，HFrEF:162例，HFpEF:142例であった．入院時心房細動症例が153例であった．平均ヘモグロビン:11.5g/dl，クレアチニン値:1.3mg/dl，BNP:756pg/mlであった．

院内死亡が10例認められ，退院後フォローアップを282例について平均観察期間414日行った．心不全増悪による再入院を含む心血管イベントは144例に認められた．

症例の高齢化，心房細動，腎機能障害といった合併疾患例が多く，予後不良の傾向であった．

15. 心房細動カテーテルアブレーション手技における心タンポナーデ回避に対する当院での取り組み

＜川口＞　かわぐち心臓呼吸器病院　循環器科[1)]，同　集中治療科[2)]
○油井　慶晃[1)]
西脇　　渓[1)]，石塚　淳史[1)]，太田　裕士[1)]，川原　隆道[1)]，秋山　英一[1)]，
中石　　徹[1)]，徳山　榮男[1)]，佐藤　直樹[1)]，竹田　晋浩[2)]

背景：心房細動に対するカテーテルアブレーション治療は，その有効性が確立され高齢者への適応の拡大に伴い，合併症回避への取り組みがより重要と考えられる．

方法：2020年4月から2022年8月の期間に行われたカテーテルアブレーション症例に対して，心タンポナーデの発生率を検討した．回避への取り組みとして，術前にCT検査にて心房中隔の非薄化部位の確認，慢性的な心嚢液貯留が存在するかどうかを評価した．また心房中隔穿刺の際に心腔内超音波を使用し目視下での心房中隔穿刺の施行，左房焼灼前後で心嚢液量の変化を確認した．

結果：延べ681例の心房細動患者に手技が施行され，心タンポナーデは1例に発症し発症率は0.15%であった．

考察：術前CTでの評価，心腔内超音波を用いた目視下での心房中隔穿刺ならびに心嚢液のリアルタイムでの評価は，心房細動カテーテルアブレーション手技における心タンポナーデの発症予防に有効と考えられた．

16. 若年発症した急性心不全の1例

＜岩槻＞　岩槻南病院　循環器内科
○原田　歩実
丸山　泰幸，中谷　浩章，細越　巨禎，飯野　　立，宮澤　亮義

【症例】21歳,男性.

【主訴】労作時息切れ,下腿浮腫.

【現病歴】既往のない21歳男性.1週間前から両下腿浮腫が出現し,同時期より労作時息切れが認められたため近医を受診した.胸部レントゲン写真にて肺鬱血像を認め,急性心不全の診断にて当院へ紹介され入院加療となった.来院時心エコーにて左室過収縮所見と右心不全所見を認め,利尿剤の静脈投与により早期に呼吸状態が改善するかと思われたが中々状態は改善せず経過した.入院5日目を境に肺鬱血や胸水貯留は急激に改善していった.左室過収縮を来す心不全の原疾患の鑑別として,甲状腺機能亢進症や貧血を疑ったが内分泌疾患や貧血は認められなかった.後日に入院時提出していたビタミンB1が低値であったことから脚気心に伴う右心不全を来たしたと考えられた.

【考察】入院後に病院食は摂取できていたことより利尿剤は投与されていたが,ビタミンB1が補充されたことで心不全が改善したと考えられる.原因としては白米中心の偏食と筋肉トレーニングが要因として挙げられる.

17. ドブタミン負荷心エコーにて低流量低圧較差大動脈弁狭窄症と診断しTAVIで治療した一例

＜朝霞＞　独立行政法人国立病院機構埼玉病院[1)]，同　循環器内科[2)]，同　外科[3)]
○榊原　愛美（研修医）[1)]
佐藤　篤志[2)]，森泉　友斉[2)]，佐々木賢二[2)]，井合　　渉[2)]，栗原　和人[2)]，
丹羽　直哉[2)]，田中　宏明[2)]，鶴見　昌史[2)]，小野　智彦[2)]，松村　圭祐[2)]，
鈴木　雅裕[2)]，原　　彰男[3)]

症例は69歳男性．僧帽弁狭窄症に対する僧帽弁置換術を行い，当院に通院していた．経過中，心エコーで中等度の大動脈弁狭窄症 (AS)を認めたが，症状なく経過観察としていた．NYHAII度の労作時呼吸困難が出現し再度心エコーを施行したところ，大動脈弁圧較差 (Vmax) <4 m/s, 大動脈弁口面積 (AVA) <1.0 cm^2, 左室駆出率 (EF) ≧50%を認め，奇異性低流量低圧較差ASが疑われた.1カ月後再度心エコー施行するとEF 50%未満と悪化しており低流量低圧較差AS (LFLG AS)疑いとなった．診断のためドブタミン負荷心エコーを施行し，20γでVmax >4 m/s, AVA < 1.0 cm^2を認め，真の重症ASの診断となった．比較的若年であるが，開心術の既往と巨大左房による呼吸機能障害があり，開心術は高リスクと判断し，経カテーテル大動脈弁留置術 (TAVI)による治療を行い，術前認めた労作時呼吸困難は改善した．経時的な心エコーとドブタミン負荷心エコーを行うことでLFLG ASと診断でき，TAVIを行った症例を経験したので報告する．

18. 手根管症候群の既往から軽度の心不全の段階で心アミロイドーシスの診断に至った一例

＜大宮＞　彩の国東大宮メディカルセンター[1)]，同　循環器内科[2)]，同　院長[3)]
○吉山　　慧（研修医）[1)]
岡島　清貴[2)]，松田　晶子[2)]，川辺　正之[2)]，菊池　朋子[2)]，川俣　哲也[2)]，
下倉　和修[2)]，藤岡　　丞[3)]

【症例】79歳，男性

【主訴】下腿浮腫

【既往歴】手根管症候群，腰部脊柱管狭窄症，変形性膝関節症

【現病歴】某年4月X日に数ヶ月前からの下腿浮腫を主訴に前医より紹介となった．来院時の心エコーの結果，左心室の全周性壁肥厚と著名な拡張障害の所見を認めた．

【臨床経過】心エコーの所見と，手根管症候群と腰部脊柱管狭窄症の既往から，心アミロイドーシスが疑われ，global longitudinal strainではapical sparing patternを認めた．心筋生検の組織所見から心アミロイドーシスの診断となった．hANPと利尿薬による治療で下腿浮腫は改善した．

【考察】両側手根管症候群の手術歴のある患者の5～15年の追跡調査で，約5%がATTR wild type型の心アミロイドーシスと診断されたとの報告がある．また，同疾患はタファミジスによる治療が確立されているが，NYHAIII以上の患者には有効性が示されないことから，心不全を軽度の段階で診断し，早期の介入を行うことが重要であると考えられる．

19. 当院の糖尿病患者の治療成績（6年間の全例調査より）

＜川口＞　仁愛医院　内科
○竹中　健智
南　　朋子，吉橋　洋子，西谷　里枝，市川　理子，吉岡耕太郎，竹中　健人

当院では2016年より半年おきに通院中の糖尿病患者に対して全例調査を行っている．2022年時点で，337名（平均年齢65.9歳）に対して薬物療法を行っていた．治療薬の使用率は，ビグアナイド薬が78.0%と最も多く，次にDPP-4阻害薬が59.3%であった．6年前と比較してSGLT2阻害薬の使用率が10.4%から41.5%に増え，GLP-1受容体作動薬も2.9%から14.2%に増えていた．これらの薬剤を中心に治療を行った結果，通院患者全体の平均HbA1cは6.91%と良好なコントロールが得られていた．インスリンの新規導入例は少なく，インスリンの使用率は5.6%と低かった．また，SU剤の使用率も2.7%と低かったことで，低血糖の発生頻度は低かった．近年の糖尿病治療の進歩は著しく，当院のような一般内科系診療所でも，有効性と安全性の高い治療を提供することが可能であった．

20. コントロール不良2型糖尿病患者における経口GLP-1受容体作働薬セマグルチド投与の臨床検討

＜本庄児玉＞　富永クリニック　内科　小児科
○富永　一則

【目的】経口薬ではコントロール不良な2型DM例に対し従来は，GLP-1の注射またはインスリンが導入されていた．しかし注射に対しての抵抗感は強い．そこで経口GLP-1薬セマグルチドが開発され，2020年12月より投与可能となった．当院にてセマグルチドを投与し，安全性，有効性が認められたので報告する．
【対象と方法】2021年2月～2022年3月にセマグルチドが投与開始されたコントロール不良2型DM患者8例を対象とした．男/女3/5，年齢平均65歳，罹病期間平均14.9年，開始時投与量3mg，開始時中止薬 DPP4-I 6例，インスリン1例，GLP-1 1例，併用薬はBG 7例，SGL-2 8例，α-GI 6例，グリニド5例その他3例であった．
【結果】開始時HbA1cは8.0%（平均）±1.0（SD），投与1ヶ月8.4±1.6，3ヶ月8.1±1.4，5ヶ月7.4±1.2（p＝0.0038），10ヶ月7.0±1.0，eGFR.は開始時75.3±23.3，最終76.1±20.9であった．
【まとめ】コントロール不良2型DM患者にセマグルチドは有用で，明らかな副作用も無く安全に投与し得た．

21. SGLT2阻害薬の副作用で正常血糖DKAをきたした2型糖尿病の一例

＜朝霞＞　国立病院機構埼玉病院[1)]，同　総合診療科[2)]，同　消化器外科[3)]
○杉山　紗耶（研修医）[1)]
玉井　恒憲[2)]，中澤　　進[2)]，原　　彰男[3)]

症例は73歳男性．自宅で倒れているところを発見され，救急搬送となった．既往歴は，高血圧，糖尿病，脳出血による左半身片麻痺．来院時は全身脱力，呼吸数 23回/分と頻呼吸を認めたが，他に異常所見はなかった．血液検査にて血糖値 117mg/dL，pH 7.204，HCO3 13.7mmol/L，AG 29.9 mmol/L，尿中ケトン(4+)とAG開大性の代謝性アシドーシスを認めた．日頃SGLT2阻害薬を内服している方で，症状や血液検査などを総合的に判断し，SGLT2阻害薬の副作用である正常血糖DKAを発症したと考えた．通常DKAの診断基準は，血糖値＞250mg/dLとされているため，正常血糖DKAはそれに満たないことが特徴である．発症の機序としては，SGLT2阻害薬の作用で尿中にブドウ糖が排泄されることによって飢餓状態からケトーシスに至るとされている．本症例では入院後，5%ブドウ糖を含む輸液で加療開始したところ，アシドーシスは速やかに改善を得た．これは正常血糖DKAにおいて，初期輸液でブドウ糖を補給する重要性を示している．

22. 急性Ⅱ型呼吸不全で発症した重症筋無力症の85歳女性例

＜埼玉医大＞　埼玉医科大学国際医療センター[1)]，同　脳神経内科・脳卒中内科[2)]
○奥田佳奈子（研修医）[1)]
新井　徳子[2)]，加藤　裕司[2)]，長田　高志[2)]，林　　健[2)]，髙橋　愼一[2)]

症例は85歳，女性．ADL自立．呼吸困難を主訴に近医を受診し，SpO2低下と胸部レントゲン所見から肺炎が疑われ酸素投与を開始された．その後から徐々に意識レベルが低下し当院へ転院した．動脈血液ガス分析からⅡ型呼吸不全を認め，人工呼吸器管理を行うと同時に原因検索を行った．心疾患や肺疾患はなく，神経学的所見にも明らかな異常はなかった．頭部CT，頭部MRI，胸部～骨盤部CTに異常はなかったが，抗アセチルコリンレセプター抗体価が200.0nmol/Lと陽性で，重症筋無力症と診断した．入院後に嚥下障害，四肢筋力低下，眼瞼下垂，易疲労性などの症状が顕在化した．ステロイド療法，免疫グロブリン大量療法，血漿交換療法，カルシニューリン阻害薬内服による治療を行い，症状は改善した．本例のように呼吸筋麻痺のみで発症する重症筋無力症は稀である．原因不明の呼吸不全の場合，重症筋無力症を含めた神経筋疾患を鑑別疾患として考えることは重要である．

23. 不明熱，慢性部痛の鑑別から巨細胞性動脈炎を診断した一例

＜大宮＞　彩の国東大宮メディカルセンター[1)]，同　膠原病・アレルギー内科[2)]，同　眼科[3)]，同　麻酔科[4)]
○女川　峻平（研修医）[1)]
高木　賢治[2)]，片平　晴己[3)]，藤岡　　丞[4)]

【症例】75歳，女性
【主訴】めまい，発熱
【既往歴】胆石，子宮筋腫
【現病歴】某年5月X日にめまい，発熱を主訴に前医に救急搬送．採血で炎症反応高値を認め入院加療となった．X-21日より発熱は持続しており，入院時の検査で熱源は不明であった．当初は感染性心内膜炎の疑いとし，CTRX+SBT/AMPCにて治療を行なった．炎症は改善したが経過中に出現した側頭部痛は持続し，赤沈高値のため自己免疫疾患が疑われ，紹介となった．
【経過】前医での浅側頭動脈生検の結果，血管壁での巨細胞反応を認め巨細胞性動脈炎の診断となった．当院入院での薬物治療で症状の改善を認め，退院に至った．経過中の眼科での受診では異常の指摘なく，後遺症のない寛解を遂げた．
【考察】女性の慢性頭痛の原因として巨細胞性動脈炎は鑑別疾患として挙がるが，経過中で発熱の先行が不明熱とされ，診断が困難な場合があるため積極的な想起が必要と示唆された．

24. 健診を受診した高齢者の５年間における赤血球系の変化

＜狭山＞　社会医療法人財団石心会　さやま総合クリニック　健診センター
○大塚　博紀
田村徹太郎，藤田　圭子，石橋　牧代，菅野壮太郎

加齢でヘモグロビン（Hb）は低下する．健診受診の70～75歳が５年間でHb等赤血球系がどのように変化するか検討し，高齢健診受診者の経度貧血等の評価を明らかにすることを目的とした．

健診を2016年度に受診した70～75歳のうち2021年度にも受診のある756（男397女359）名のうち，貧血の治療や既往歴がある219名を除外した537（男304女233）名を対象とした．

2016年度の平均年齢72.5±1.6（男72.5±1.6女72.5±1.6）歳，平均経過日数1841.2（男1,839.9±72.9女1,843.0±66.9）日であった．

５年間での変化はRBC+7.78[p<0.001:Paird t test以下同様]（男+5.00[p<0.01]女+11.4[p<0.001]）万/μL，Hb－0.26（男－0.38[p<0.001]女－0.10[p<0.05]）g/dL，Ht+1.30[p<0.001]（男+1.20[p<0.001]女+1.42[p<0.001]）ポイントとなった．

70～75歳からの５年で，平均的にはRBC7.78万/μL増加，Hb0.26g/dLの低下，Ht1.3ポイントの増加となり，Hbは男性で女性に比して低下の程度が大きい．高齢男性５年間で0.38程度の低下は平均的とはなるが，絶対値や原因について注意する必要があると考えられた．

25. 当院におけるドチヌラドの使用経験

＜朝霞＞　TMG宗岡中央病院　内科[1)]，医療法人　秋葉病院　脳神経外科[2)]
○小室　哲也[1)]
秋葉　洋一[2)]

高尿酸血症は一般臨床でもしばしば見られる疾患であり，尿酸値の高値が心血管イベントや腎イベントの増加に寄与しているとされる．実臨床においては高尿酸血症に対する治療は尿酸合成阻害薬のフェブキソスタットやアロプリノールが大勢を占めるものの，フェブキソスタットについては心血管イベントの悪化に寄与する可能性が示唆されていることからも，新たな高尿酸血症治療薬が求められる．ドチヌラドは選択的尿酸再吸収阻害薬であり，URAT1の阻害により強力な尿酸効果作用が得られる薬剤であり，2020年1月より製造販売が承認された新薬である．当院において高尿酸血症患者に対してドチヌラドを使用した患者１２例を経験した．平均年齢は82歳で男性が多く，６名が心不全合併，６名が慢性腎臓病を合併していた．この経験で得られた代表的な症例を提示し，ドチヌラドの尿酸低下作用およびその展望について概説していく．

26. 縦隔リンパ節と骨髄で細胞形態の異なるB細胞性リンパ腫の1例

＜埼玉医大＞　埼玉医科大学国際医療センター[1)]，同　造血器腫瘍科[2)]，同　病理診断科[3)]
○向井　慎哉（研修医）[1)]
高橋　直樹[2)]，麻生　智愛[2)]，岡村　大輔[2)]，石川　真穂[2)]，郡　美佳[2)]，
前田　智也[2)]，塚崎　邦弘[2)]，川井　信孝[2)]，松田　晃[2)]，佐藤　次生[3)]，
茅野　秀一[3)]

【背景】今回我々は縦隔リンパ節と骨髄で細胞形態の異なるB細胞性リンパ腫の1例を経験したので報告する．
【症例】202X年X月下旬頃より咳嗽があり，近医にてCTの結果，縦隔腫瘤を指摘，当院を紹介受診，外来にてPET検査後，頭痛，冷汗，血圧低下などの症状を認めた．また入院2日前に自宅のトイレで意識消失を認めた．血液検査はTP 10.1g/dl, LDH 272IU/l, IgM 5744mg/dl, sIL-2R 7664 U/mlであり，免疫電気泳動でIgM,κ型のM-proteinを認めた．造影CTで縦隔内に長径 134mm大に及ぶ巨大腫瘤を形成し，PETで同部位に明瞭な集積を認めた．骨髄生検では小型リンパ球の密な増生を認め，CD5-，CD10-，CD20+，であり，リンパ形質細胞性リンパ腫が考えられた．縦隔リンパ節は大型リンパ球がびまん性に増生し，CD5-，CD10+，CD20+であり大細胞型リンパ腫が考えられた．
【結語】本例は骨髄の低悪性度B細胞リンパ腫が組織転化し，縦隔腫瘤を形成した経過が考えられ，稀な症例であり，文献的考察も含め報告する．

27. 発熱と肝障害を伴った腎動脈解離疑いの1例

＜朝霞＞　独立行政法人国立病院機構埼玉病院[1)]，同　総合診療科[2)]，同　外科[3)]
○安藤　昂志（研修医）[1)]
玉井　恒憲[2)]，中澤　進[2)]，原　彰男[3)]

症例は77歳女性．発熱，左腰部痛を主訴に外来受診し，血液検査で肝胆道系酵素上昇，造影CTで左腎多発造影不良域が認められ入院となった．CTAで腹部大動脈から両総腸骨動脈にかけての著名な石灰化，腎門部レベルで左腎動脈解離を疑う所見が認められた．膠原病の疾患特異的マーカー陰性で，発熱，炎症反応高値，肝胆道系酵素高値が持続し，第6病日よりロスバスタチン投与を開始したところ，発熱，炎症反応，肝胆道系酵素は改善し，第18病日に退院となった．コレステロール塞栓症は一般的に皮膚症状や腎障害を伴い，血管内カテーテル操作や抗凝固薬投与が誘因となるとされるが，典型的症状を伴わなかったり誘因なく発症することもある．本例では著名な腹部動脈石灰化があり，腎動脈解離をきっかけに発症した可能性があり，さらにスタチン投与後に改善を認めたため，皮膚症状や腎障害を認めなかったが，コレステロール塞栓症であった可能性を考えた．

28. ANCA関連血管炎の加療中にサイトメガロウイルス感染症を併発し血漿交換で寛解導入した一例

＜蕨戸田＞　戸田中央総合病院[1)]，同　腎臓内科[2)]
○成清　　恵（研修医）[1)]
児玉　美緒[2)]，田中　彩之[2)]，公文佐江子[2)]，佐藤啓太郎[2)]，江泉　仁人[2)]，
井野　　純[2)]

症例は76歳男性. X年7月から浮腫, 食欲不振が出現し, 近医を受診したところBUN91mg/dl, Cr8.92mg/dlと腎機能障害を認めたため, 同日当科紹介受診し入院となった. 血液検査でMPO-ANCA陽性と判明し, ANCA関連血管炎による急速進行性糸球体腎炎と診断し, 血液透析, ステロイドパルス療法を行い, 後療法はプレドニゾロン50mg(1mg/kg/day)とした. その後, 肺胞出血を認め, エンドキサンパルスを予定したが, サイトメガロウイルス感染症を併発したため, 血漿交換のみを施行した. 計13回血漿交換を行い, 腎機能障害は残存し維持透析となったが, 肺胞出血は改善し, MPO-ANCA値も低下した. 今回, ANCA関連血管炎の加療中にサイトメガロウイルス感染症を併発し, 血漿交換で寛解導入した一例を経験したため, 文献的考察を含めて報告する.

29. COVID-19の後方支援病院　ー認知症患者の治癒後療養としてー

＜南埼＞　蓮田よつば病院　内科
○窪山　　泉
鈴木　如月

背景：COVID-19の蔓延は著しい. 当院は, 認知症専門の精神病院であり, 埼玉県のCOVID-19の後方支援病院でもある.
目的：当院にCOVID-19治療後の療養として入院した認知症患者の特徴を知る.
方法：2020年11月～2022年9月までに, COVID-19に罹患して, 治癒後の療養として入院先の病院より紹介された入院患者を対象とした. 患者の属性, 診断名, 入院期間等について調べた.
結果：対象となった患者は13人であり, いずれも認知症であり, 性別は男性7人, 女性6人で, 年齢は59-99歳であった. 入院の時期は, 国内の第3波が1人, 第五波が1人, 第六波が8人, 第七波が3人であった.
考察と結果：入院期間は, 心身の状況より退院後処遇の調整に左右された. COVID-19罹患の認知症患者の療養を受け入れることで, 即応病床の確保に寄与した. 当院は後方支援病院として機能していると考える.

30. 特に感染対策の観点から, 新型コロナウイルス感染症(COVID-19)の診断に必要な検査回数, 検査以外の指標の検討

＜川口＞　医療法人社団健真会めぐみクリニック　内科[1)]，
医療法人社団由佑会さくらクリニック　内科[2)]
○髙橋　幸成[1)]
髙橋　晶子[2)]，逢坂　悦子[2)]，髙橋　　勝[2)]，中川　知恵[2)]，濱崎　　彩[2)]，
八木沢知子[2)]

家庭や医療施設等では陽性者発生時に速やかに追加的に感染対策の開始が必要となるが, その感染対策の必要性の判断は, 検査の結果だけに基づく感染対策解除は慎重であるべきとの知見もある(Suzuki T. J Infect Chemother. 2020 May 8;　26(8):851-3.). 実際, 初回検査陰性で再検査, 再々検査で陽性判明することもあり, 診断に必要な検査回数の決定は必ずしも容易ではない. この決定のために, オミクロン株優位の2022年1月以降において, 38度以上の発熱後3日以内の解熱・症状改善, WBC非上昇という指標が有用かを検討した. 17名中3名が3日目に実施した3回目で陽性判明した. 新型コロナ感染症の診断には, PCR及び抗原検査のみでなく, 38度以上の発熱後3日以内の解熱・症状改善, WBC非上昇という指標は, 一定の有用性があると考える.

31. 療養病棟における経口抗生剤投与の効果の検討

＜入間＞　西武入間病院 内科[1)]，同　外科[2)]，同　病理[3)]
○室橋　郁生[1)]
今井　康博[2)]，酒井　茂利[1)]，山科　元章[3)]，野中　晴彦[1)]

【対象と方法】2017年6月から2022年9月に当院療養病棟で経口抗生剤を投与した28人　(男性9人, 女性19人, 平均年齢80.5歳). 有効 (終了1週間以上解熱), やや有効 (投与時, 投与終了後数日間解熱), 無効 (その他) を判定した. 耐性菌は, MRSA3例 (肺炎1例, 敗血症2例), ESBL+ 6例, MRCNS 1例, 計10例.

【結果】単剤の総投与回数は, ST (バクタ) 49回, CPDX-PR (バナン) 5回, CFPN-PI (フロモックス) 8回, FOM (ホスミシン) 2回, MINO (ミノマイシン) 4回, LVFX (クラビット) 2回, AMPC (パセトシン) 1回, MNZ (フラジール) 2回で, 有効, やや有効, 両者を合わせた奏効率はそれぞれ69, 18, 88%; 40, 20, 60%; 63, 0, 63%; 100, 0, 100%; 25, 0, 25%; 100, 0, 100%; 0, 100, 100%; 50, 50, 100%. 2剤, 3剤併用総投与回数は29回, 2回, 奏効率は83, 100%. 副作用は, STで3/75 (4%) (薬疹1例, 低Na血症2例), CFPN-PIで1/12 (8.3%) (喘息発作).

【考察】LVFXの使用は最小限とした. STは副作用も少なく有効. 併用投与は一部の耐性菌に有効で, 新たな耐性菌出現は稀と推測.

32. 劇症型溶血性連鎖球菌感染により電撃性紫斑病を呈した一例

＜大宮＞　彩の国東大宮メディカルセンター[1)]，同　循環器内科[2)]，同　救急・集中治療科[3)]，
同　皮膚科[4)]，同　院長[5)]
○福田　理穂（研修医）[1)]
松田　晶子[2)]，江藤　洋子[4)]，中田　　駿[3)]，藤岡　　丞[5)]

症例は83歳男性，発熱と意識障害を主訴に救急搬送された．来院時38.9℃の発熱を呈し，両下腿および右臀部に多数の緊満性の水疱を認めた．SOFA score 9点であり敗血症の診断でMEPM，VCMの投与を開始した．胸腹部単純CT，尿検査，髄液検査を施行したが肺炎，尿路感染，髄膜炎はいずれも否定的であった．救急外来にて検査中にショックバイタルとなり，大量輸液および昇圧剤投与を開始した．両下腿には血疱および紫斑が出現し経時的に拡大した．皮膚科にコンサルトし電撃性紫斑病の診断となった．アシドーシスが悪化しCHDFを開始したが，その後もアシドーシスは進行し来院20時間後に死亡した．血液培養でStreptococcus pyogenes陽性となり，劇症型溶血性連鎖球菌感染症と診断した.劇症型溶血性連鎖球菌感染症の死亡率は3～4割と極めて高く，感染源は半数近くが不明である点，健常成人に突然発症しうる点について留意する必要がある.

33. 免疫チェックポイント阻害薬に伴う免疫関連有害事象の治療中に発症した侵襲性肺アスペルギルス症の一例

＜浦和＞　さいたま市立病院[1)]，同　内科[2)]，同　呼吸器外科[3)]
○菊地啓士朗（研修医）[1)]
関根　克敏[2)]，加藤まゆみ[2)]，小山　卓史[2)]，堀之内宏久[3)]

【症例】70歳代　女性

【主訴】発熱

【現病歴】肺癌術後のフォロー中に診断された多発肺転移再発に対してニボルマブ＋イピリムマブ療法を開始したが, 2コース目開始時の数日前より1日10行以上の水様便が出現した. 免疫関連有害事象（irAE）の診断でステロイド治療を導入したが難治性であり, インフリキシマブを追加した. 下痢はすみやかに改善したものの発熱と炎症反応の上昇が出現した. 胸部CTでは多発肺結節の出現を認め, 喀痰培養からアスペルギルスが検出された. 血清学的診断と併せて侵襲性肺アスペルギルス症と診断し, ボリコナゾールによる治療を行なった.

【考察】難治性のirAEに対してはステロイドに加えて免疫抑制剤の併用が推奨されている（保険適応外）. しかし, 免疫抑制に伴う重症・難治性の感染症の報告も散見される. がん治療の再開も難しくなるため, irAE治療中の感染症に対しては広範な鑑別診断と適切な治療介入が重要である.

耳鼻咽喉科

34. 耳鼻咽喉科診療所における医療保険と介護保険との併用　～通所リハビリテーション(デイケア)と介護支援事業所の併設～

＜坂戸鶴ヶ島＞　鶴ヶ島耳鼻咽喉科診療所　耳鼻いんこう科
○小川　郁男
高江ひとみ，平野　　聡

当診療所は１９８２年に開設した．この時代は耳鼻科医も少なく団塊ジュニア世代の学童期とも重なり日々診療に追われていた．

わが国は１９７０年に高齢化社会に突入するや，早くも１９９４年には高齢社会を迎え，当地域も徐々に少子高齢化現象が見られるようになる．このような状況を踏まえて，１９９６年診療所デイケアを開始した．10年間ほどはリハビリの他に入浴・食事提供などの生活支援を行ってきたが，現在は自立支援を目指しリハビリに特化した半日型デイケアを午前，午後実施している．介護保険制度が開始された２０００年より介護支援事業所も設置して地域の高齢者支援に努めている．また診療所の室内を提供し地域包括支援センターが実施している認知症カフェにも協力し，往診要請には積極的に出向いている．

35. 小児慢性中耳炎に対するendoscopic inlay butterfly cartilage tympanoplasty

＜越谷＞　獨協医科大学埼玉医療センター　耳鼻咽喉・頭頸部外科
○田中　康広
栃木　康佑，冨山　克俊，穐吉　亮平

慢性穿孔性中耳炎に対する移植材料として本邦では一般的に側頭筋膜を用いることが多く，欧米諸国に比べると移植材料としての軟骨の認知度は低い．　Inlay butterfly cartilage tympanoplsty（以下IBCT）は1998年にEaveyらによって初めて報告された術式で軟骨を用いて穿孔閉鎖を行う方法である．この術式の利点としてtympanomeatal flapの挙上が不要なため手術時間が短く，低侵襲であること，また穿孔閉鎖率も極めて高く，術後聴力も良好であることが報告されている．　従来，IBCTは顕微鏡下に行われてきたが，近年では内視鏡下耳科手術によるendoscopic IBCT（EIBCT）が増加している．当科において小児慢性中耳炎に対して施行したEIBCTを動画にて供覧し，その手術適応について考察する．

36. 顎骨中心性癌の臨床病理学検討

＜北足立＞　埼玉県立がんセンター　歯科口腔外科[1]，同　病理診断科[2]，同　形成外科[3]，
川口市立医療センター　歯科口腔外科[4]，丸山記念総合病院　歯科口腔外科[5]，
埼玉県立がんセンター　頭頸部外科[6]，同　病院長[7]
○八木原一博[1]
石井　純一[1]，炭野　　淳[1]，桂野　美貴[1]，角谷　宏一[1]，松木　繁男[1]，
原口美穂子[1]，石川　文隆[2]，出雲　俊之[2]，柳下　寿郎[2]，濱畑　淳盛[3]，
原　　彰[4]，安井　光彦[5]，別府　　武[6]，影山　幸雄[7]

【目的】口腔癌のうち，顎骨中心性癌は数％と希少である．また，動揺歯抜歯後の治癒不全や骨髄炎との鑑別が難しいことがある．今回，顎骨中心性扁平上皮癌(原発性骨内癌)について検討した．

【対象・方法】2017年から2021年までに当科を受診した口腔扁平上皮癌一次症例は371例であり，このうち顎骨中心性癌と診断した4例(1.1％)を対象とし，臨床病理学に検討した．

【結果】性差は男性が全例，年齢は57～77歳(中央値65歳)，部位は下顎骨臼歯部であった．また，初発症状として下顎の疼痛が2例，抜歯窩治癒不全が1例，下唇麻痺が1例であり，当科初診までに4例中3例が外科処置を施行されていた．治療は再建を含む下顎骨区域切除を全例に施行した．転帰は無病生存3例，担癌死1例あった．

【結論】下顎骨中心性癌は診断までに時間を要することが多く，根治療法として再建を含む侵襲の大きい切除が多いことから，より慎重な対応を要する．

特別講演

座長　埼玉県医学会副会長　丸木　雄一

『第８次医療計画に向けた検討と地域包括ケアシステム』

埼玉県立大学理事長・慶應義塾大学名誉教授
田中　滋　先生

特別講演

『第8次医療計画に向けた検討と地域包括ケアシステム』

埼玉県立大学理事長・慶應義塾大学名誉教授
田中　滋

医療計画制度は，1948年に医療法が制定されて以来37年ぶりに行われた，1985年の第1次改正時に導入された.当時は病床数全体の抑制が目的だったため，主に必要病床数が議論の中心だった.

2006年の第5次医療法改正時に，現在につながる4疾病（がん，脳卒中，急性心筋梗塞，糖尿病）と5事業（救急医療，周産期医療，小児医療，へき地医療，災害医療）ごとの計画策定が求められるようになった.2012年の第6次医療法改正時には4疾病に精神疾患が追加されて5疾患となり，さらに疾病と事業の外側に在宅医療も医療計画の記載事項に加わった.

一方，2014年制定の医療介護総合確保推進法に基づき，病床種別ごとの計画を求める地域医療構想策定が要求されるようになった.

2018年に予定されていた第7次医療計画作成指針等を見直すため，2016年には「地域医療計画の見直し等に関する検討会」が設けられ，社会保障審議会医療部会における議論の前に，専門的な検討が行われた.

2024年に予定されている第8次医療計画についても，2021年より「第8次医療計画等に関する検討会」で詳細な検討が行われている.なお第8次計画においては　2020年以来の新型コロナ感染症蔓延を受けて，新興感染症がテーマに加わると定められた.同検討会では，5疾病6事業＋在宅医療を扱うワーキンググループや専門委員会等による討議を踏まえる形で，以前からの検討課題である医療圏や基準病床数だけではなく，外来医療計画，かかりつけ医機能，医師及びその他職種の確保計画など幅広いテーマに沿って委員間での積極的討議が実施されてきた.

本講演では，この「第8次医療計画等に関する検討会」の報告とりまとめに向けた議論の意味と方向性を紹介する.合わせて地域包括ケアシステムとの関係を示す.埼玉県医療関係者がより良い県医療計画を作成し，県民のための医療介護システムを構築するための基盤情報となることを期待している.

田中　滋　略歴

- 公立大学法人埼玉県立大学理事長〈2018年～〉・慶應義塾大学名誉教授〈2014年～〉
- 専門：地域包括ケアシステム論、医療・介護政策、医療・介護経営
- 学歴：1971年慶應義塾大学商学部卒、同大学大学院商学研究科修士課程修了・博士課程単位取得退学、米国Northwestern大学経営大学院修士課程修了
- 経歴：慶應義塾大学助手〈1977年〉・助教授〈1981年〉を経て1993年から2014年まで慶應義塾大学大学院経営管理研究科教授
- 現在務める学会役員：日本地域包括ケア学会理事長、日本介護経営学会会長、アジア太平洋ヘルスサポート学会理事長、日本ケアマネジメント学会理事、日本老年学会理事
- 現在務める主な公職：医療介護総合確保促進会議座長、協会けんぽ運営委員長
- これまでの主な公職：2023年1月まで社会保障審議会会長（兼 介護給付費分科会長・福祉部会長）

第2会場

外科・救急医療	9：00 ～13：05
放射線科	13：06 ～13：20
小児科	13：21 ～14：18

会場案内図

第2会場（1F 大会議室 A）　　1 F

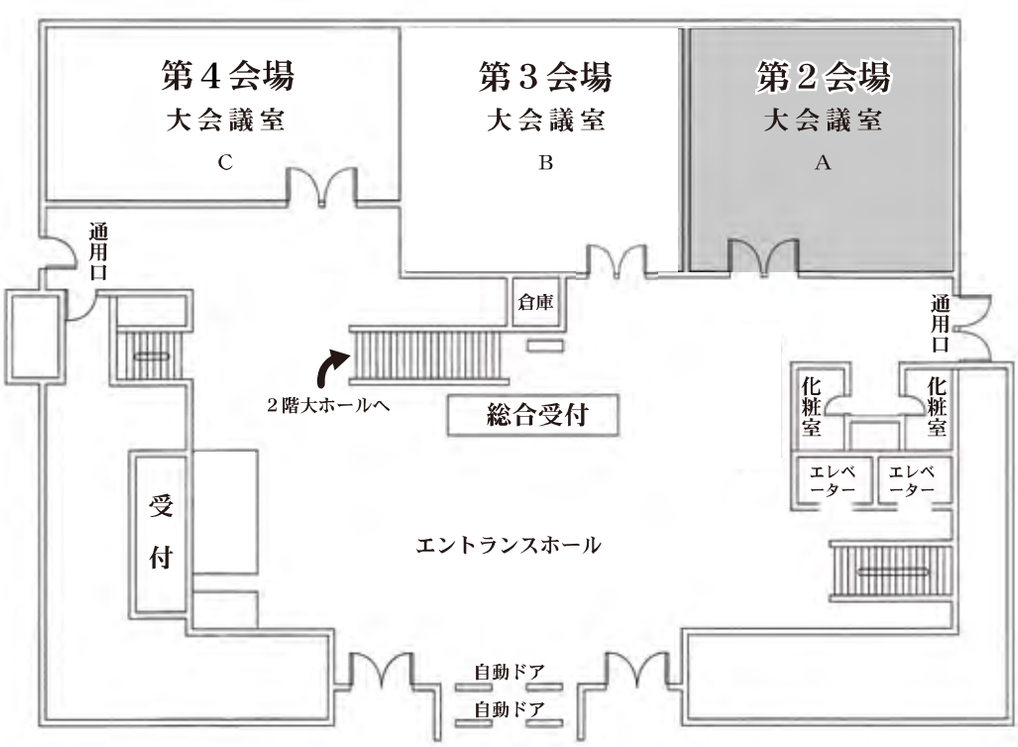

外科・救急医療

1. 開窓療法を応用した右下顎枝の広範な歯原性角化嚢胞の1例

＜南埼＞　顕正会　蓮田病院　歯科口腔外科[1)]，同　外科[2)]，
慈正会　丸山記念総合病院　歯科口腔外科[3)]
○山﨑　崇史[1)]
秋月　弘道[1)]，安井　光彦[3)]，前島顕太郎[2)]

緒言　広範な右下顎枝の歯原性角化嚢胞に開窓療法を行なった1例について報告する.

症例　患者:13歳, 女性.　初診:2017年5月.　主訴:右下顎智歯周囲炎精査依頼.

現病歴:2017年4月, 右下顎第2大臼歯遠心部歯肉の疼痛を自覚. 近歯科より智歯周囲炎精査目的に紹介来院.

現症　口腔外所見;身長157.0cm, 体重50.0kg.

口腔内所見;右下顎第2大臼歯部の腫脹と排膿.

画像所見:パノラマX線写真所見;含む右下顎枝広範に骨透過像を認める.

CT所見;右下顎枝部に頬舌的, 近遠心的に骨膨隆を認める.

臨床診断:右下顎嚢胞

生検病理診断;歯原性嚢胞

摘出物病理診断;歯原性角化嚢胞

処置および経過:開窓療法後, 嚢胞を縮小後に摘出, 埋伏智歯の抜歯を計画. 2017年7月に開窓療法施行. 軟膏ガーゼを嚢胞腔内に挿入し, 1週間毎に交換. 2018年3月からは塞栓子を使用して嚢胞の縮小を待ち, 2019年3月に嚢胞の摘出, 埋伏智歯の抜歯を施行した. 術後3年半, 特に再発なく良好に経過している.

2. 女性化乳房症は怖くない～当院を受診した女性化乳房症21例の特徴について～

＜与野＞　さいたま赤十字病院 乳腺科[1)]，同　看護部[2)]，同　病院長[3)]
○樋口　徹[1)]
林　祐二[1)]，有澤　文夫[1)]，真鍋　育子[2)]，櫻井　孝志[1)]，齋藤　毅[1)]，
清田　和也[3)]

【目的】女性化乳房症は外来で比較的遭遇することが多い疾患である. 本疾患は無治療経過観察で対応可能であり, 外来で遭遇しても専門医の受診を促す必要性は低い. 本検討では当科を受診した女性化乳房症患者21例を検討することにより, 非専門科医師が診断可能となる特徴を抽出する.

【方法】2020年1月より2021年12月まで当科を受診した21例の女性化乳房症を対象として, 年齢・片側／両側・病悩期間・受診理由・腫瘤径・基礎疾患の有無の頻度を検討した.

【結果】年齢中央値は80歳(21-91), 17例が片側性, 病悩期間中央値は1か月(0-24), 疼痛または／かつ腫瘤自覚症例が18例(86%)であった. 基礎疾患としては高血圧が17例(85%)で最も多く, 心疾患9例(45%), 脂質異常症8例(40%), 胃潰瘍・逆流性食道炎8例(40%)となった.

【考察】既報通り高齢で高血圧または心疾患を合併した高齢男性が発症する可能性が高いと思われた. 文献的考察を加え報告する.

3. 病理病期IB肺扁平上皮癌およびII-IIIA非小細胞肺癌に対するnab-PTX/CBDCA併用術後補助化学療法

＜越谷＞　獨協医科大学埼玉医療センター　呼吸器外科[1)]，獨協医科大学　呼吸器外科[2)]
○苅部　陽子[1)]
清水　裕介[1)]，原澤　徹[1)]，須鴨　耕平[1)]，石川菜都実[1)]，有本　斉仁[1)]，
西平　守道[1)]，小林　哲[1)]，松村　輔二[1)]，千田　雅之[2)]

根治切除後のIB期肺扁平上皮癌(SQ)およびII-IIIA期カルチノイド, 粘表皮癌などの低悪性度腫瘍と大細胞神経内分泌癌を除いた非小細胞肺癌(NSCLC)に対するnab-PTX/CBDCA併用術後補助化学療法についてFeasibility studyを行った. 治療はnab-PTX 100mg/m2/を1, 8, 15日目, CBDCA 5AUCを1日目に投与し, 4週間毎4コース行った. 41例(IB/IIA/IIB/II-IIA期1/19/8/13, SQ/腺癌/多形癌11/29/1例, 男/女30/11例, 年齢46-73歳)のうち, 35例(85.3%)が完遂した. 入院を必要とする有害事象や治療関連死はなく, グレード4の有害事象は8例(不整脈1例, 顆粒球減少7例)で顆粒球減少の6例は減量により完遂した. 治療遅延を要したのは22.7%であった. nab-PTX/CBDCA併用術後補助化学療法は忍容性があると考える.

4. ロボット支援下胃切除術及び縦隔鏡下食道亜全摘術の術後短期成績

＜越谷＞　獨協医科大学埼玉医療センター　外科
○周東　宏晃
齋藤　一幸，箱崎　悠平，三ツ井崇司，奥山　　隆，吉富　秀幸

近年，各臓器の外科治療分野において，手術の低侵襲化を目的に鏡視下手術の割合が増加している．しかし，高度進行癌や手術高難度症例に対する鏡視下手術の安全性や実行可能性は未知である．当院では低侵襲手術を術式の第一選択としており，特に進行胃癌全例にロボット支援下胃切除術（以下，RG），食道癌全例に縦郭鏡下食道亜全摘術（以下，ME）を施行している．そこで，当院におけるRGとMEの短期成績を調査し，その安全性・実行可能性を検証した．結果は，2018年4月から2022年8月まで，RGは240例，MEは77例施行された．RG/MEの順に平均値で，手術時間:282/531分，出血:54/227ml，重症合併症率（CDIII以上）:4.2/11%，術後在院日数:10/19日であった．当院におけるロボット胃切除，縦郭鏡下食道亜全摘術は，高度進行癌などを含む全症例に対し，極めて安全に施行可能であると考えられた．当院における手技の工夫，接合部癌に対する最新のロボット縦郭鏡下食道亜全摘術などを含め，詳細を報告する．

5. 治療方針決定に難渋したホジキンリンパ腫を伴う食道胃接合部癌の1例

＜防衛医大＞　防衛医科大学校病院[1)]，同　外科学講座1[2)]，同　外科学講座3[3)]
○水上　亮佑（研修医）[1)]
神津　慶多[2)]，辻本　広紀[2)]，高畑　りさ[2)]，原田　　学[2)]，杉原　崇生[2)]，
石橋　勇輔[2)]，板崎勇二郎[2)]，岸　　庸二[3)]，上野　秀樹[2)]

【症例】85歳男性．黒色便を契機に食道胃接合部癌(cT3N0)の診断となった．造影CT検査で傍大動脈リンパ節(#16 a2lat)の腫大および左副腎腫瘤(38mm)を指摘され，PET-CT検査ではいずれにもFDGの集積を認めた．血液学的に左副腎腫瘤は非機能性であった．臨床的に左副腎腫瘤の良悪性や原発臓器の特定は難しく，診断的切除の方針とした．手術は最初に傍大動脈リンパ節を摘出し迅速病理に提出したところ，悪性所見を得たものの組織型の同定には至らず左副腎摘出術，胃全摘術を行った．術後永久標本による評価で食道胃接合部癌はpT4aN1　pStage　IIIA，左副腎腫瘍及び傍大動脈リンパ節はホジキンリンパ腫(Ann　Arbor分類　IV期)と診断された．術後経過良好で退院し，現在悪性リンパ腫に対する化学療法を施行中である．

【結語】転移臓器としても矛盾しない箇所に限局する画像所見を呈した悪性リンパ腫のため治療方針決定に難渋した食道胃接合部癌の1例を経験した．

6. 高度リンパ節転移（BulkyN/#16）胃癌に対する術前化学療法と傍大動脈リンパ節郭清の効果

＜北足立＞　埼玉県立がんセンター　消化器外科[1)]，同　消化器内科[2)]，同　病理診断科[3)]，
同　泌尿器科[4)]
○川島　吉之[1)]
江原　一尚[1)]，福田　　俊[1)]，川上　英之[1)]，朝倉　孝延[1)]，原　　浩樹[2)]，
神田　浩明[3)]，影山　幸雄[4)]

【目的】進行胃癌に対する拡大手術で唯一ガイドラインに収載されている,切除可能高度リンパ節転移(Bulkyリンパ節(BN)/傍大動脈リンパ節転移(#16)に,術前化学療法(NAC)と胃切除,D2+#16郭清(PAND)を行った治療成績を振り返り検討した.

【対象と方法】対象は30例.適応は審査腹腔鏡でP0CYany,R0/1切除可能症例で,CDDP+CPT11(CP),CDDP+S1(CS),CDDP+S1+TXT(DCS),LOH+S1+TXT(DOS)が各2,23,4,1例である.術後成績,臨床病理学的(取り扱い規約13版)効果を検討した.

【結果】平均年齢62.5歳(51-79歳),全例PS0,肉眼型は1,2,3型が2,5,23,P0CY0/CY1が28/2例で,全例予定化学療法を施行できた.リンパ節転移はBN,#16が各17,13例（BN/#16両方5例）であった.NACの効果はPR,SD,PDが13,14,3例であった.術前評価と病理からダウンステージは20例で,術後再発あり,なしは各21,9例,生存9例はすべてCS-NACであった.5生率(%)41.8% ,MST(月)24.8であった.再発部位は#16はPAN再発,BNは血行性(肝5,肺1,小脳1)が多かった.

【まとめ】CS-NACで9例が5年生した.#16はPAN再発,BNは血行転移が多かった.今後新規薬剤(DOS,FLOT,免疫チェックポイント阻害剤)によるNACに予後改善を期待したい.

7. Nivolumab休薬後も臨床的完全奏功（cCR）を維持している胃がん術後再発の２例

＜春日部＞　春日部市立医療センター　消化器外科
○土門　一迅
石堂　博敬，原　　聖佳，深津　裕美，杉山　順子，小倉　道一，君塚　　圭，
大原　守貴，三宅　　洋

【症例１】７３歳女性．胃がん術後に腹壁再発が判明しCapeOXを導入したが増大，PTX+RAMへ変更したが腋窩リンパ節転移が出現．Nivolumab（以下Nivo）を導入，転移巣は縮小したが14コース終了時にACTH欠損症が判明した．副腎皮質ホルモン補充により改善し治療を再開したところ転移巣は消失，24コースで休薬した．休薬から9か月の現在もcCRを維持している．

【症例２】74歳男性．胃がん術後１年6カ月で腹部大動脈周囲LN再発が判明，PTX+RAMを6コース実施したが増大したためNivoへ変更した．甲状腺機能低下症を発症したためホルモン補充を行い改善，治療を再開し15コース終了時にcCRとなり休薬，以後16カ月経過してcCRを維持している．

【結語】免疫関連有害事象を発症しホルモン補充により回復，Nivo休薬後もcCRを維持している２例を経験したので文献的考察を含めて報告する．

8. 神経線維腫症1型，膵周囲側副血行路の発達を伴う十二指腸GISTに対して十二指腸局所切除を施行した1例

＜与野＞　さいたま赤十字病院[1]，同　消化器外科[2]
○中塚　彗太（研修医）[1]
前田慎太郎[2]，袰主正太郎[2]，岩田　将輝[2]，織田　弘起[2]，布施　匡啓[2]，
富　　義明[2]，川原　健治[2]，佐原　八束[2]，新井　周華[2]，芝﨑　秀儒[2]，
加藤　敬二[2]，新村　兼康[2]，中村　純一[2]

症例は50歳代，女性．神経線維腫症 1 型(NF1)の診断で，20年前に小腸GIST(gastrointestinal stromal tumor)に対して小腸部分切除の既往があった．嘔気，嘔吐を主訴に来院されCT検査にて膵鉤部に 2.5 cm大の多血性腫瘤を認めた．精査にて膵頭部GISTの診断となり手術の方針とした．腫瘍と直接的な関係は認めなかったが，膵周囲に側副血行路の発達を認め手術に際し注意を要した．幽門輪温存膵頭十二指腸切除の予定で手術を施行した．Kocherの受動を施行したところ，腫瘍は十二指腸下行脚に位置しており，膵への浸潤は認めなかった．十二指腸原発のGISTと判断し，十二指腸局所切除を施行した．NF1は，がん抑制遺伝子NF1の変異により様々な腫瘍を生じる．今回，術前診断では膵頭部腫瘍が疑われ幽門輪温存膵頭十二指腸切除を予定したが，術中所見から十二指腸分節切除を行うことで根治切除が行えた十二指腸GISTの症例を経験したため報告する．

9. COVID-19感染中に十二指腸穿孔を発症した1例

＜南埼＞　新久喜総合病院[1]，同　外科[2]，同　呼吸器外科[3]
○飯田　大勝（研修医）[1]
内山　　真[2]，石川　達郎[2]，高藤　　康[2]，加藤　琢也[2]，宮田　剛彰[3]，
島内　貴弘[2]，秋元　寿文[2]，岩本　一亜[2]，青笹　季文[2]，小野　　聡[2]

92歳女性．施設内でCOVID-19に感染した．発症6日目に激しい腹痛を訴え，当院救急搬送となった．腹部単純CTで腹腔内遊離ガスと腹水貯留を認め，上部消化管穿孔の診断で同日緊急入院となった．

高齢かつCOVID-19感染中であることも考慮し保存的加療の方針としたが，人工透析を要する腎機能障害が出現するなど全身状態の増悪を認め，入院９日目に緊急手術を行った．上十二指腸曲の前壁に30mm大の穿孔部を認め，胃空腸バイパス・穿孔部大網充填・腹腔内洗浄ドレナージを施行した．術後3日目に抜管したが，術後9日目に喀痰による窒息により再挿管施行，術後12日目に気管切開を施行した．経腸栄養を開始したが，術後20日目に胃空腸吻合部縫合不全を認めた．ドレナージは良好であった事，また再手術は困難と判断し保存的加療を継続したが，全身状態は増悪し，術後47日目に死亡した．本症例はCOVID-19感染患者の手術適応について考えさせられた症例であり，文献的考察を加えて報告する．

10. 肥満を有する完全内蔵逆位患者に対して腹腔鏡下胆嚢摘出術を施行した1例

＜秩父＞　医療法人花仁会　秩父病院　外科[1)]，同　内科[2)]
○丸田　祥平[1)]
大野　哲郎[1)]，山田　正己[1)]，渥美　裕太[1)]，福田　千晶[2)]，坂井　謙一[2)]，
花輪　峰夫[1)]

【はじめに】完全内蔵逆位患者の手術は難しく，肥満症例では更に難易度が高い．今回，BMI30以上の肥満を有する完全内蔵逆位合併胆嚢結石症に対し腹腔鏡下胆嚢摘出術を施行した1例を経験したので報告する．

【症例】80歳女性．反復する左季肋部痛を主訴に受診となった．完全内蔵逆位の既往があり，BMI　30.9の肥満を認めた．CTでは胆嚢内に15mmの胆石を認めた．MRCP検査で明らかな解剖学的変異は認めなかった．4ポートで腹腔鏡下胆嚢摘出術を施行した．経過は良好であった．

【考察】完全内蔵逆位は5000～20000人に1人と稀な病気で，合併奇形が多く手術が難しい．また技術的に術者右手ポートから見てCalot‘s三角が胆嚢の対側となり，剥離操作も困難となる．加えて，BMI30を超える肥満症例は開腹移行率が高いとされ，手術は困難が予想されたが，入念な術前精査を行い，合併症無く治療できた．完全内臓逆位を伴う肥満患者は解剖学的異常や手術困難性に留意して手術に臨む必要がある．

11. 術中異常高血圧で発見された無症候性異所性褐色細胞腫の麻酔経験

＜大宮＞　彩の国東大宮メディカルセンター[1)]，同　麻酔科[2)]，同　院長[3)]
○三浦　悠平（研修医）[1)]
関口　剛美[2)]，大川　葉月[2)]，村田　文子[2)]，高野友美子[2)]，後藤　卓子[2)]，
町田　貴正[2)]，藤岡　　丞[3)]

【症例】73 歳　男性

【既往歴】高血圧，脂質代謝異常症，糖尿病，前立腺肥大症，心筋梗塞

【現病歴】造影ＣＴで偶発的に右副腎近傍に後腹膜腫瘤を認め，ＰＥＴ-ＣＴで同部位に強い集積を認めたため，腹腔鏡下摘除術の予定となった．麻酔は硬膜外麻酔併用全身麻酔で行った．腫瘍に手術操作が及んだ際にsBP 250 mmHgを超える上昇を認めたため，執刀医に手術中断を依頼し，鎮痛薬の増量，硬膜外麻酔の追加投与を行ったが，降圧が得られなかったため，ニカルジピン　1　mgを投与したところ血圧の低下を認めた．鎮痛薬を十分増量し，同部位の手術操作を再開したが，同様の異常高血圧を認めたため，再度手術を中断し，執刀医と協議を行った結果，後腹膜腫瘤は異所性褐色細胞腫の可能性が高いと判断し，手術中止とした．

【考察】術前に適切にコントロールされていない褐色細胞腫の切除に関連した死亡率は40～60　%と報告があり，今回の手術中止の判断は適当であったと考えられる．

12. 虫垂炎手術後に追加切除を必要とした虫垂goblet cell adenocarcinomaの1例

＜蕨戸田＞　戸田中央総合病院[1)]，同　外科[2)]
○齋藤　　彬（研修医）[1)]
高野　祐樹[2)]，松土　尊映[2)]，粕谷　和彦[2)]，立花　慎吾[2)]，下田　陽太[2)]，
近藤　翔平[2)]，筋野　博喜[2)]

虫垂goblet cell adenocarcinoma(以下，虫垂GCA)は虫垂腫瘍の中でも比較的稀な疾患とされている．リンパ節転移の頻度が高いと報告されており，診断後に追加切除を検討する必要がある．今回，急性虫垂炎術後に虫垂GCAと診断し，追加切除を施行した1例を経験したため報告する．

症例は54歳，男性．来院2日前から右下腹部痛が出現し，当院へ紹介となった．CT検査で虫垂の腫大と先端に液体貯留を認め，膿瘍形成を伴う急性虫垂炎の診断で腹腔鏡下虫垂切除術を施行した．病理組織学的に虫垂GCAと診断した．漿膜下層までの浸潤とリンパ管侵襲を認めたため追加切除の適応と判断し，初回手術から1ヵ月後に回盲部切除術を施行した．合併症なく経過し，術後7日目に自宅退院とした．病理学的ステージはpT3N0M0，pStageIIaだった．術後1ヶ月が経過した現在，無再発生存中である．

13. 両肺転移を伴うS状結腸癌に対して, 化学療法後の原発巣切除を行い, pCRが得られていた一例

＜川口＞　川口市立医療センター[1)]，同　消化器外科[2)]
○新井　　悠（研修医）[1)]
後藤　圭佑[2)]，永嶌　　淳[2)]，小林　毅大[2)]，北川　隆洋[2)]，島田　淳一[2)]，
柳　　舜仁[2)]，伊藤　隆介[2)]，中林　幸夫[2)]

【症例】50歳代男性.
【主訴】血便
【現病歴】上記主訴で受診，閉塞性のS状結腸癌・膀胱浸潤，両肺転移の診断に至った．腹腔鏡下S状結腸人工肛門造設術施行し，化学療法としてFOLFOX +Cetuximabを14コース施行し画像評価を行った.
【胸・腹部造影CT】肺転移消失・S状結腸壁肥厚縮小・膀胱浸潤消失.
【FDG-PET】S状結腸の集積低下.
【下部消化管内視鏡】原発巣近傍は狭窄で評価できず.
【手術】画像上肺転移が消失したため原発巣切除とした． S状結腸人工肛門から直腸狭窄部を切除する腹腔鏡下高位前方切除術，人工肛門閉鎖を施行. 経過良好であった.
【病理所見】腫瘍細胞認めず，治療効果Grade3.
【考察】同時性両肺転移を有する大腸癌であったが化学療法が奏功し，原発巣切除が予後を改善すると判断し，手術を行った. 原発巣ではpCRが得られており，稀な経過であったため報告する.

14. 繰り返す再発に対して術前化学療法と手術により長期生存が得られたS状結腸癌, 同時性多発肝転移の一例

＜浦和＞　さいたま市立病院　外科
○原田　優香
馬場　秀雄，上條　健介，平野　琢土，八木　萌香，佐野　淳一，根本憲太郎，
新井　　修，中太　淳平，藤田　優裕，藤井　　琢，高橋　剛志，朝見　淳規，
山藤　和夫

症例は50代女性. 2015年5月左上腹部膨隆を主訴に近医を受診しCT検査でS状結腸癌，肝転移と診断され当院を紹介された. 精査し，S状結腸癌，多発肝転移（10個）の診断でCAPOX＋BEV療法，PANI療法を施行し切除可能となったため2016年3月高位前方切除，肝左葉切除，肝部分切除（3か所）を施行した. 2017年2月肝S1転移，肝門部リンパ節転移再発したためCPT-11+PANI療法を施行した. 奏効し切除可能となったため2017年6月に肝S1部分切除，肝門部リンパ節郭清を施行した. 3か月後の2017年9月胃周囲リンパ節に再発を認めたため，CAPOX＋BEV療法を施行した. 奏効し切除可能となったため2018年3月胃周囲リンパ節郭清(#1,3,7,11p)を施行した. 以後2022年9月まで3か月毎にフォローしているが再発兆候を認めていない.
今回我々は，治療開始前は根治困難と考えられ，化学療法と手術を繰り返すことにより長期生存が得られているS状結腸癌，多発肝転移症例を経験したので若干の考察を加えて報告する.

15. 下血を契機に発見した痔瘻癌に対して,腹腔鏡下直腸切断術を施行した一例

＜蕨戸田＞　戸田中央総合病院[1)]，同　外科[2)]
○鈴木　貴博（研修医）[1)]
筋野　博樹[2)]，下田　陽太[2)]，高野　佑樹[2)]，近藤　翔平[2)]，松土　尊映[2)]，
立花　慎吾[2)]，粕谷　和彦[2)]

【緒言】痔瘻癌は痔瘻内の肛門腺や瘻管の上皮成分から発生する悪性腫瘍で,大腸癌全体からみると稀な疾患である.併存する痔瘻の症状があるため早期発見が難しく，進行癌で発見されることが多い.今回痔瘻癌に対して腹腔鏡下直腸切断術を施行した一例を経験したため報告する.
【症例】73歳.男性.腰椎圧迫骨折で前医入院中に下血を認め精査加療目的に当院転院となった.精査の結果，直腸癌（cT3N0M0　stageⅡA）の診断となり，腹腔鏡下直腸切断術，D3リンパ節郭清を施行した.病理結果で肛門及び直腸粘膜に瘻孔が見られ,また高分化型腺癌および粘液癌の組織像から痔瘻癌の診断となった.術後は麻痺性イレウス,CD腸炎,誤嚥性肺炎および脳梗塞を発症した.保存加療で状態は安定していたが,術後第123日に急変し,同日死亡した.
【結語】稀な疾患であるが,下血を診療するにあたり,当疾患も念頭に診療にあたる必要がある.

16. ロボット支援および腹腔鏡下直腸手術後のSSI発生についての検討

＜越谷＞　獨協医科大学埼玉医療センター　外科
○宮崎　俊哉
奥山　　隆，周東　宏晃，目黒　創也，大井　　悠，竹下恵美子，三ツ井　崇，
野呂　拓史，田島　秀浩，浦橋　泰然，吉富　秀幸

[はじめに] 大腸悪性腫瘍手術後の手術部位感染症(SSI)は入院期間の延長をはじめ，再発率の増加，生存期間の低下への影響が懸念されている．今回,ロボット支援手術(RO)と腹腔鏡下手術(LO)との比較検討を行った．

[方法] 2015年1月-2022年8月;直腸悪性腫瘍手術を施行した360例(RO 139例，LO 221例)である．

[結果] 男性231例（64%），女性129例で，平均年齢は66.4(39-90)歳，BMI平均値は22.8(14.6-34.6)，喫煙者128例(36%)，糖尿病68例(19%)，腫瘍の占拠部位別Rs:Ra:Rbは110:107:143例であった．SSIの発生率は，ROで多い傾向がみられた(RO vs. LO: 22% vs. 15%) が有意差は認めなかった．SSIを分類し比較すると，iSSI，o/sSSIともにROとLOとの間に有意差は認めなかった(iSSI: 7% vs. 5%, o/sSSI: 14% vs. 10%)．同様にo/sSSIを縫合不全(AL)と腹腔内膿瘍(IAA)で比較すると，AL: 11% vs. 10%, IAA: 7% vs 4%と両者に有意差を認めなかった．

[結語] 今回の検討ではSSI発生について，ROとLOとの間に有意な違いは認めなかった．しかしながら，本検討は単施設での検討であるため，今後は多施設による大規模な検討を要する．

17. 当院における臍部を利用したストーマ造設法

＜浦和＞　さいたま市立病院　小児外科
○入江　理絵
大野　通暢，吉田　史子

【背景】新生児手術では一時的に臍部にストーマを造設することがある．その後早期にストーマを閉鎖する場合，腹壁が薄く，臍部が平坦化してしまうことがある．我々は閉鎖時の工夫として梶川法を変化させ，創部皮膚縁をトリミングすることで良好な臍形態を目指している．当科における症例を振り返り，術式とともに検討した．

【対象と方法】2017年から2022年まで当科で臍部にストーマを閉鎖した症例12例を対象とし，後方的に検討した．

【結果】12例中鎖肛3例，胎便関連性腸閉塞4例，特発性腸穿孔2例，小腸閉塞1例，絞扼性イレウス1例，癒着性腸閉塞1例であった．造設時の年齢は1日-7か月，体重628g-4,660gであった．また，閉鎖時の年齢は2か月-11か月，体重は1,300-10,400gであった．術後7例は外見上臍が存在し，5例は平坦化した．

【考察】新生児ではストーマ造設時に十分な余剰皮膚を確保するのは難しいため，閉鎖時での皮膚の状態に合わせた工夫が重要となる．

18. 盲腸周囲ヘルニアの1例

＜狭山＞　社会医療法人入間川病院　外科
○青木　茂弘
柴沼倫太郎，貴島　章徳，内田　剛史，木内幸之助

症例は73歳男性で，2022年5月中旬夕食後より，嘔吐，腹痛，下痢にて発症した．発症後3日目に救急病院受診し，腸閉塞の診断となり，当院を紹介された．腹部所見は，腹満と軽度圧痛であった．同日のCT画像診断では，閉塞部位は右下腹部付近に腸管の集簇が認められることから，回腸イレウスを疑った．腹膜刺激症状がなかったので，イレウス管による保存的治療とした．その後のイレウス管造影とCTでも変化は見られなかった．8病日大腸ファイバーを行うも，回腸末端，盲腸には病変なく，圧排所見もなかった．11病日開腹手術を行った．結果的に，盲腸外側後腹膜に2cmの腹膜欠損孔があり，回腸末端より約1m口側の回腸が嵌頓していた．盲腸周囲内ヘルニアによる嵌頓腸閉塞であった．手術の既往歴がなく，右下腹部に原因がありそうな腸閉塞疾患では，鑑別診断に上ってこなくてはならない疾患であった．貴重な症例を経験したので　若干の文献的考察を加えて報告する．

19. 外膀胱上窩ヘルニアに対して腹腔鏡を併用したハイブリッド手術が有用であった1例

＜狭山＞　埼玉石心会病院[1)]，同　外科[2)]
○栗山　　悠（研修医）[1)]
斎藤　洋之[2)]，刑部　　洸[2)]，渡邉　隆明[2)]，小柳　　剛[2)]，庄子　　渉[2)]，
相馬　大介[2)]，松村　直樹[2)]，荻野　健夫[2)]，河村　正敏[2)]

71歳男性. 今回左鼠径部膨隆を主訴に当施設へ紹介となった. 腹部CTで左鼠径部に低濃度腫瘤が認められ, 左鼠径ヘルニア, またはNuck管水腫疑いの診断となった. 手術は腹腔鏡と前方アプローチを併用したハイブリッド方式で行なった. 術中所見では全身麻酔下に腹腔鏡で観察したが明らかなヘルニアを認めず, 鼠径法でアプローチしたところ, ヘルニア嚢は鼠径管後壁から脱出しており, 一方, ヘルニア門は径で, 下腹壁動脈より内側にあり, 恥骨結節外上方に近傍していたため外膀胱上窩ヘルニアと判断した. 再度腹腔鏡で観察するとヘルニア門は内側臍ひだの正中側に存在した. ダイレクトクーゲル法でヘルニアを修復して手術を終了した. 膀胱上窩ヘルニアは比較的稀であり確立された術式はない. 今回腹腔鏡を併用したハイブリッド手術が診断と治療に有効であったので報告する.

20. 当院の鼠径部ヘルニア嵌頓に対する治療

＜川口＞　川口市立医療センター　消化器外科
○永嶌　　惇
伊藤　隆介，後藤　圭佑，小林　毅大，北川　隆洋，柳　　舜仁，島田　淳一，
中林　幸夫

当院での鼠径部ヘルニア嵌頓の治療について検討した． 2020年1月から2022年8月までの当院での鼠径部ヘルニア182例のうち嵌頓例は11例 (6.0%) : L型4例, M型2例, F型3例, 再発2例であった. また腸管切除を行った症例：腸切 (+) が4例でそのうち穿孔が1例， 血流不全が3例であった． アプローチは鼠径部切開法を基本とし状況に応じ腹腔鏡を組み合わせている. 修復方法は, 腸切 (-) の全例と腸切 (+) の1例で一期的にメッシュを使用した. 嵌頓例でのメッシュ使用は腸切 (-) では多くの良好な手術成績が報告されているが, 腸切 (+) 例では感染の観点で意見が分かれる. 自験例では腸切 (+) でも鼠径部切開法と腹腔鏡を併用し， 鼠径部の汚染を避けられた症例はメッシュを使用し， 現在まで感染は認めていない. 鼠径ヘルニア嵌頓の治療では, 感染のリスクに応じた種々の術式選択が肝要である.

21. 当院における新型コロナウイルス陽性症例の検討

＜与野＞　さいたま赤十字病院　高度救命救急センター
○張　　賢司
神山　治郎，南　　和，田口　茂正，清田　和也

【目的】当院の新型コロナウイルス陽性症例の搬送経路, 高度救命救急センターに搬送された陽性症例の内訳を明らかにする.
【対象】2022年7月1日～8月31日に当院で取り扱った陽性症例.
【結果】対象は150例. 県調整本部・保健所を介し搬送された症例が転院含め32例, これとは別に救急受診が118例. うち独歩受診が40例, 救急搬送が78例. 78例のうち高度救命救急センター搬送症例が21例. 21例の内訳はCOVID19関連肺炎7例, 心肺停止4例, 肺炎2例, 脳卒中2例, 縊頚による心肺停止1例, 心肺停止蘇生後1例, 薬物中毒1例, 交通外傷1例, 流産1例, 急性喉頭蓋炎1例であった.
【考察】陽性患者として調整による受診に比し, 救急受診が3倍以上であったことは, 高度急性期医療を担う当院の特色が表れているものと考えられた.
【結語】救急受診が必要な陽性者へ遅滞ない治療を提供出来る医療体制を整えることが必要である.

22. 新型コロナ感染症対応と救急医療の両立への取り組み

＜所沢＞　所沢明生病院　外科
○森崎　善久
鈴木昭一郎，長谷　和生

【はじめに】当院はコロナ対応と救急医療の両立を掲げている．コロナ禍における診療実績と運営上の工夫に関して報告する．
【コロナ対応の変遷】R2年4月にクラスターが発生し約40日間の診療停止を経験した．その後，発熱外来と疑い症例の受入を開始，R3年年1月から陽性者の受入を開始した．
【診療実績】①救急車収容実績：コロナ禍前2年の平均収容数は3365台／年で，R2年（診療停止の年）は2902台と減少したがR3年度は3120台に増加した．R2年度の約2割，R3年度の約3割が有熱者であった．陽性者はR2年度が19名でR3年度は186名に増加した．②発熱外来患者数：R2年度は1625名でR3年度は2754名に増加した．③陽性者入院実績：R4年8月末まで391名が入院した．
【当院の工夫】①救急外来と発熱外来を一括運用し，救急救命士が院外（保健所，県，消防），院内関係部署との調整を行うことで業務の円滑化が図られた．
【まとめ】救急外来と発熱外来の一括運用と救急救命士の活用が有用であった．

23. 重症COVID-19受け入れ施設での心臓・大動脈救急医療の現状と当院の役割

＜川口＞　かわぐち心臓呼吸器病院 心臓血管外科[1)]，同　病院長[2)]
○金森　太郎[1)]
竹田　晋浩[2)]

埼玉県の県東南地域の人口は増加しているが，心臓・大動脈急性疾患の受け入れ体制は，施設数・その連携体制，いずれをとってもまだまだ十分とは言えないのが現状である．当院は２０１５年１１月，心臓・大動脈・呼吸器の専門病院として特化し，県東南地域における救急・急性期医療の拠点病院を目指して設立された．さらにコロナ禍に入ってからはCOVID-19重症患者受け入れ施設として対応している．コロナ禍における当院の循環器救急患者対応を中心とした医療現状を報告する．

24. SARS-CoV-2 PCR陽性のくも膜下出血の一手術例

＜与野＞　さいたま赤十字病院　救急科[1)]，同　脳神経外科[2)]
○宮崎　　直[1)]
南　　和[1)]，八坂　剛一[1)]，田口　茂正[1)]，清田　和也[1)]，高橋　俊栄[2)]

【はじめに】SARS-CoV-2 PCR陽性のくも膜下出血の一手術例を経験したので報告する．
【症例】62歳男性.前医で前大脳動脈瘤破裂によるくも膜下出血(WFNS分類　GradeⅠ)と診断され,当院へ転院となった.転院前検査でSARS-CoV-2 PCR陽性となり,当科で周術期の集中治療を行うこととなった.
【経過】集中治療室の重症COVID-19病床を使用し,ガイドラインに基づき個室隔離期間は10日の予定とした.脳動脈瘤の再破裂予防のため,深鎮静の上で人工呼吸器管理とした.第2病日に開頭クリッピング術を実施し,第8病日に人工呼吸器を離脱したが,排痰不良による誤嚥性肺炎をきたし,抗菌薬治療と高流量酸素療法(以下,HFNC)を開始した.エアロゾルの拡散を考慮して隔離期間を延長し,肺炎が改善した第13病日にHFNCを離脱し,隔離を解除した.
【結語】当院でのCOVID-19治療および感染拡大防止の経験により対応できた.COVID-19蔓延の極期では通常の救急診療の対応困難事例も多く,地域での解決策の検討が必要である.

25. Ⅲ度熱中症患者の頭部MRI拡散強調画像で小脳半球に高信号を呈した1例

＜朝霞＞　国立病院機構埼玉病院[1)]，同　救急科[2)]，同　消化器外科[3)]
○佐久間一也（研修医）[1)]
平山　一郎[2)]，矢野　徹宏[2)]，石井　　充[2)]，冨永善照[2)]，原　　彰男[3)]

【背景】Ⅲ度熱中症は中枢神経症状と肝腎機能障害を呈する.病着後,冷却により意識改善が悪い場合は頭部MRIを実施することがある.今回,頭部MRI拡散強調画像で小脳半球に高信号を呈した1例を経験した.

【症例】84歳男性.入浴中に意識障害をきたし救急搬送となった.体温は40.3℃で,呼吸数24回/分・清,血圧92/45mmHg,心拍数85回/分・整,SpO298%(10L),GCS　E2V1M1であった.血液検査では肝腎機能障害を認めた.頭部CTでは脳出血は認めなかった.Ⅲ度熱中症の診断で,体温冷却に努めたが,意識改善は得られなかった.頭部MRIを実施したところ,拡散強調画像で小脳半球に高信号を呈した.入院後,解熱は得られず,多臓器不全が進行し,腸管虚血と思われる下痢のため,外液輸液に加えて昇圧薬を開始したが循環動態を維持できず,第2病日に死亡した.

【考察・結語】熱中症では脳梗塞と同様に頭部MRI拡散強調画像で高信号を呈することがあるが,その機序や治療について文献的考察を加え報告する.

26. 水タバコにより一酸化炭素中毒をきたした一例

＜大宮＞　自治医科大学附属さいたま医療センター[1)]，同　救急科[2)]，
慶應義塾大学病院臨床研究推進センター　臨床研究支援部門[3)]
○永井　　譲（研修医）[1)]
岸原　悠貴[2)]，柏浦　正広[2)]，安田　英人[2)3)]，守谷　　俊[2)]

【症例】うつ病既往の20代男性. 1日最大用量が200mgであるフェノチアジン系薬剤(レボプロマジン)を350mg過量服薬し,意識障害で救急搬送された. 来院時意識レベルはGCS:E2V4M6, ほかバイタルは安定していた. 一般血液検査, 頭部単純CT画像に特記所見なく, 意識障害は薬物中毒の症状と考えられたが, 頭痛を訴えており薬物中毒では説明不可能であった. 血液ガス所見でCO-Hb:18.2%と高値であり, 後日病歴を聴取したところ, 過量服薬後に水タバコを2時間喫煙したことが明らかになった. 後方視的に本症例は薬物中毒と一酸化炭素中毒の合併症例と考えられた.

【考察】軽症の一酸化炭素中毒の急性期症状は頭痛, めまい, 嘔吐で, 頭痛の鑑別に挙がる. 原因は火災, 密閉空間の事故, 自殺企図が多く, これまでは水タバコが原因の症例は稀であった. しかし本邦では近年水タバコ店が数倍にも急増しており, 注意を要する.

27. 横紋筋融解と低体温を伴った糖尿病性ケトアシドーシス(DKA)の1例

＜埼玉医大＞　埼玉医科大学国際医療センター[1)]，同　救命救急科[2)]，同　病院長[3)]
○眞鍋　徳彦（研修医）[1)]
大谷　義孝[2)]，近江　　光[2)]，佐伯　俊昭[3)]

【はじめに】DKAに低体温を合併した場合の死亡率はDKA一般より高いが本邦ではその症例の報告は少ない. 今回, DKAに横紋筋融解と低体温を伴った症例を経験したので報告する.

【症例】49歳, 女性, 1型糖尿病に対してインスリン治療中. 自宅で倒れているところを発見され救急搬送された. 来院時, 意識障害(GCS E1V1M1), 血圧低下, 低体温(27.8℃), 高血糖, 代謝性アシドーシス, CK上昇を認めた. DKA, 横紋筋融解症, 低体温症と診断し急速輸液, インスリン持続投与を行った. 低体温に対しては加温を行い36℃台まで復温を得た.数日で意識状態が回復, 採血データも改善した.

【考察】本症例はDKAに合併した低体温と考えられ横紋筋融解については低体温に加えてDKAに伴う高浸透圧が原因と考えられた.一般に体温32℃以下ではインスリンが正常に作用しないと言われており本症例は適切な復温が救命の一助となった.

28. SGLT2阻害薬内服中の患者が傍ストーマヘルニアによる腸閉塞が誘因となり正常血糖ケトアシドーシスを来した1例

＜川口＞　埼玉協同病院[1)]，同　内科[2)]
○天笠　　諒（研修医）[1)]
守谷　能和[2)]，忍　　哲也[2)]，増田　　剛[2)]

(症例)80歳女性
(経過)大腸癌術後で人工肛門管理のため当院に通院中. X年7月20日から嘔気嘔吐が出現し, 食事摂取不良となった. 7月22日に当院外来を受診. 傍ストーマヘルニアによる腸閉塞と診断し, ヘルニアに関しては用手的整復を行った. 緊急手術は必要ないと思われたが, 腸閉塞の加療目的に入院した. 入院2日目に傾眠傾向となり, Kussmaul呼吸が出現した. 静脈血液ガス検査でpH7.28（来院時）→7.08とアシデミアが増悪. HCO3-：4.5mmol/L, 尿検査でケトン体陽性, 血清血糖は158mg/dLであった. 他院よりSGLT2阻害薬が処方されており, 正常血糖ケトアシドーシスと診断し, 補液とインスリンの持続投与による治療を開始した. その後順調に改善し, 入院第11病日目に自宅退院した.
(結語)SGLT2阻害薬内服患者では正常血糖であってもケトアシドーシスを鑑別に挙げる必要があると考えられた. この間, 当院で経験した3例のSGLT2阻害薬に起因した正常血糖ケトアシドーシスも含め, 文献的考察を加えて報告する.

29. Rapid Response System(RRS)を介入した皮膚軟部組織感染症の1症例

＜蕨戸田＞　戸田中央総合病院[1)]，同　救急科[2)]，同　副院長[3)]，同　院長[4)]
○沖　　智碩（研修医）[1)]
川口　祐美[2)]，小野原まゆ[2)]，大塩　節幸[2)]，田中　彰彦[3)]，佐藤　信也[4)]

[はじめに]当院でも2019年よりRRSを導入している. 今回RRSコールのあった皮膚軟部組織感染症の1例を報告する.
[症例]高血圧, 糖尿病, 腎機能障害のある62歳男性. 160cm 91Kg　BMI 35.
新型コロナウイルス感染症流行中の7月, 発熱と意識障害で当院救急搬送となった. 呼吸26回 SPO2 95%(room air) 血圧145/80 HR 120 JCSⅠ桁 体温40.7℃であった. 新型コロナウイルス抗原定量検査陰性. 採血にてWBC 17390 CRP34と炎症反応上昇を認めた. 両下腿の浮腫, 熱感を認め皮膚軟部組織感染症の診断で入院加療となった. 血液培養からはStreptococus　pyogenes(A群)が検出された. 第3病日病棟よりRRSコールがあった. 要請理由は酸素が開始されました. なんか心配ですという内容であった. 当チーム介入. 集中治療室への転床を選択. 入室から8時間後経口気管挿管を余儀なくされた. 第6病日抜管. 第54病日独歩退院となった.
[まとめ]今回RRS介入が良好な転帰を得た一つの要素と考える. 文献的考察をふまえ報告する.

30. 下肢切断を選択して救命に至ったA群溶血性連鎖球菌による壊死性筋膜炎の一例

＜大宮＞　彩の国東大宮メディカルセンター[1)]，同　消化器内科[2)]，同　整形外科[3)]，同　皮膚科[4)]，同　麻酔科[5)]
○黒木　綾人（研修医）[1)]
市原広太郎[2)]，香川　亮介[3)]，江藤　洋子[4)]，藤岡　　丞[5)]

症例は86歳男性. 右下肢の腫脹と疼痛を主訴に受診し同日入院となった. 血疱を伴う境界不明瞭な紫斑が右膝蓋部から足背にかけて急速に拡大し, 試験切開では出血がなく, LRINEC　scoreは10点であった. 以上より壊死性筋膜炎と診断し, 他科との協議の上, 緊急で右大腿切断術を行うこととなった. 血液培養からはS. pyogenesが検出され, CTRXとCLDMによる抗菌薬治療を開始した. 本症例では高齢であること, 糖尿病や下肢虚血性疾患などの既往歴により植皮の定着は厳しいと予想されること, 治療の長期化により廃用症候群に陥る可能性があること, また現場のマンパワーなどを総合的に考慮して治療法を決定した. 早期の手術施行により救命に至った, 劇症型溶血性連鎖球菌感染症による右下腿壊死性筋膜炎の一例を経験したので報告する.

放射線科

31. 術後門脈狭窄に伴う異所性空腸静脈瘤出血に対して門脈ステント留置術を行い著効した1例

＜上尾＞　上尾中央総合病院[1)]，同　放射線診断科[2)]
○傳田　昂也（研修医）[1)]
大河内知久[2)]，西宮　理気[2)]，近藤まり子[2)]，田中　　修[2)]

70歳代，男性．下部胆管癌に対しロボット支援下幽門輪温存膵頭切除術を施行．10か月後に下血で救急搬送され，各種検査で，術後門脈狭窄に伴う異所性空腸静脈瘤の発達と同部位の破綻による上部消化管出血と判明した．門脈狭窄を解除し，異所性空腸静脈瘤の消失による止血を目的に門脈ステント留置術を計画した．経皮経肝的門脈アプローチで門脈本幹狭窄と異所性空腸静脈瘤を確認．門脈狭窄前後の圧格差は6mmHgであった．狭窄部に対して金属ステントを留置し，異所性空腸静脈瘤の縮小と門脈狭窄前後の圧較差消失を確認し手技を終了した．現在，再出血はなし．また異所性空腸静脈瘤消失は持続し，門脈ステントの開存良好である．術後門脈狭窄に伴う異所性空腸静脈瘤の破綻による上部消化管出血に対して，門脈ステント留置術を行った．比較的安全で，かつ有効な治療法であると思われ，若干の文献的考察を含め報告する．

32. 当院における歯科口腔外科のCTの検討

＜浦和＞　さいたま市立病院　放射線診断科[1)]，同　歯科口腔外科[2)]，同　中央放射線科[3)]
○渡邉　浩美[1)]
児玉さゆり[1)]，小川　　遼[1)]，森　　啓純[1)]，長坂　実咲[1)]，大熊　　潔[1)]，
清水　　一[2)]，双木　邦博[3)]，野々浦成美[3)]，渡邊　真澄[3)]，藤田　　功[3)]

当院では歯科口腔外科の診療が始まり歯科画像診断も加わった．歯科口腔外科からの依頼のCTには歯や顎骨だけでなく頭頚部も撮影範囲に含まれている．
2019年12月から2022年9月に撮影された歯科口腔外科から依頼されたCT（以下歯科のCT）2146件のうち依頼目的と異なる歯，顎骨外の病変があるか後方視的に評価し医科が歯科のCTを読影する有用性を検討した．
脳梗塞，慢性中耳炎，耳垢栓塞，頚椎腫瘍，頚椎形成異常，脊柱管狭窄症が認められた．
現況は画像診断全体の件数は多く歯科のCTまで読影するのは容易ではない．しかも歯科のCTは医科放射線科医が読影料を算定できない．しかし歯科のCTから想定外の病変を指摘することができ，読影しない場合，歯科口腔外科医が判断しにくい病変のリスクがある．加えて放射線科医にとって歯科の画像診断に慣れることで頚頚部の読影技術向上に結び付く．したがって有用性であると考えられた．

小児科

33. 起立性調節障害における非侵襲的連続血圧計（フィナプレス）と水銀レス自動血圧計（KM385OD；起立くん）との血圧回復時間の比較

＜蕨戸田＞　かずまこどもクリニック　小児科
○数間　紀夫
数間　雅子

起立性調節障害（OD）の診断は新起立試験によるサブタイプの決定によって行われる．血圧回復時間の測定には非侵襲的連続血圧計（フィナプレス）が使用されるが，高価であり一般には聴診法が用いられる．しかし，コロトコフ第1音から血圧回復時間を求めることはかなりの熟練を要する．2020年に自動的に血圧回復時間と起立10分間の血圧・心拍が自動的に測定できる水銀レス自動血圧計（KM385OD　通称：起立くん）が販売された．今回，当クリニックを2022年5月から8月までに新規で受診したOD児30例を対象に2つの血圧計による血圧回復時間を比較した．血圧回復時間はフィナプレス18.3±3.2秒，起立くん16.3±3.7秒（t=2.16, p=0.03）であった．30例中5例において回復時間が一致していたが，他の例には一定の傾向はなかった．起立くんは，フィナプレスに比較して，極めて安価で日常外来で使用するには便利ではあるが，血圧回復時間には誤差がでる症例も存在するため注意が必要である．

34. 子どもに適切な頭痛診療を届け（行田モデルのご紹介）・大人の頭痛のバーデン解消を目指す（健康経営として）

＜行田＞　医療法人社団清幸会　行田中央総合病院　行田市医師会　会長代理　内科　総合内科
外科　整形外科　形成外科　産婦人科　小児科　皮膚科　麻酔科[1)]，
河本耳鼻咽喉科　行田市医師会　会長　耳鼻咽喉科[2)]
○川島　　治[1)]
河本　英敏[2)]

【目的】　養護教諭対象研修会と子ども対象疫学調査を通して子どもに適切な頭痛診療を届け，健康経営の一環として疫学調査・資料提供・サロン開催を通して大人の頭痛のバーデンを解消する．

【方法】　行田モデルとして

1　市内全養護教諭を対象とした研修を行い最新の知識を共有した
2　市内全小4～中3の子どもたちに疫学調査を行った
3　解析結果を教育現場にフィードバックし対応の改善を促した

健康経営として

4　医療・介護職計455人に疫学調査を行い解析した
5　バーデンに注目した啓発活動を行い頭痛サロンを開催した

【結果と考察】　不登校や薬物乱用頭痛の防止や二次性・難治性の早期発見のためには学校や家庭での適切で統一的な対応は重要である．養護教諭対象に研修，子どもたちに疫学調査を行い解析結果のフィードバックを行った．
健康経営の観点からバーデンに注目し，医療・介護職の疫学調査の結果解析と資料配布・頭痛サロンを行い解消を心撒いた好評を得た．

35. 小児喘息入院の定点サーベイランスを介した呼吸器感染症の早期検出と流行把握の研究

＜埼玉医大＞　埼玉医科大学総合医療センター　小児科
○是松　聖悟

2015年に新興感染症であるエンテロウイルスD68が流行し，喘息急性増悪で入院する小児が急増したことを機に，全国30施設を定点として，各施設の2010-2019年度の入院数を基礎データとして，前方視的に喘息で入院する小児とその原因となった病原体をモニタリングしている．
2019年度以前の定点施設における合計入院数は中央値2741名であったが，コロナ禍に入った2020，2021年度はそれぞれ600，780名と減少した．加えて，2020年4月-2022年8月までの1730名のうち1141名にSARS-CoV-2検査がされたが陽性は10名のみで重症例はなかった．一方，軽症持続型の37%，中等症持続型の39%は入院前に長期管理薬が投与されていなかった．
感染予防策の効果のみならず，SARS-CoV-2は喘息を急性増悪させる病原体でないことが示唆された．また，この状況下でも適切な長期管理の必要性が示唆された．

36. IVIG不応の川崎病症状を呈し，診断に苦渋したエルシニア感染症の1例

＜朝霞＞　独立行政法人国立病院機構埼玉病院[1)]，同　小児科[2)]
○小野　佳恋（研修医）[1)]
池宮城雅子[2)]，郁春アセフ[2)]，坂野　嘉紀[2)]，片岡　貴昭[2)]，西袋　剛史[2)]，
三島　芳紀[2)]，秋山　奈緒[2)]，漢那由紀子[2)]，富田　瑞枝[2)]，朝戸　信家[2)]，
仲澤　麻紀[2)]，真路　展彰[2)]，上牧　勇[2)]

症例は9歳女児．5日目の発熱と川崎病症状（体幹や四肢の紅斑，手足の腫脹・関節痛，結膜充血）を主訴に当院を受診した．川崎病の診断で，免疫グロブリン静注（IVIG）およびアスピリン内服を開始したが，IVIG不応で川崎病症状の改善がみられなかった．腹部エコーで回盲部腸管壁肥厚を認め，エルシニアを含めた感染症を考慮し，CTX，MINO投与を開始した．この時点の便培養でエルシニアは陰性であった．第9病日，発熱が持続し頭痛を認めたため，髄膜炎を疑い髄液検査を行った．細胞数上昇を認めたため，IVIG追加投与とともに培養結果確認までVCMを追加した．第12病日に解熱し，2回目の便培養からはエルシニアが検出された．

本症例はIVIG不応の川崎病症状を呈していたが，川遊びのエピソードやエコーでの回盲部所見から繰り返し検査を行いエルシニア感染症と診断した．川崎病の鑑別には，常にエルシニア感染症を挙げておくことが重要である．

37. 小児Covid-19に伴う脳症の1例

＜朝霞＞　国立病院機構埼玉病院[1)]，同　小児科[2)]
○恩村真梨子（研修医）[1)]
片岡　貴昭[2)]，臼井　彩香[2)]，川見　愛美[2)]，郁春アセフ[2)]，坂野　嘉紀[2)]，
西袋　剛史[2)]，秋山　奈緒[2)]，漢那由紀子[2)]，朝戸　信家[2)]，富田　瑞枝[2)]，
池宮城雅子[2)]，仲澤　麻紀[2)]，真路　展彰[2)]，上牧　勇[2)]

Covid-19に伴う経口摂取不良のため救急搬送された2歳男児．38℃台の発熱が3日間持続し，経口摂取困難で全身状態不良であった．血糖測定したところ50mg/dL，意識状態はGlasgow Coma Scale(GCS)E3V1M4であった．直ちにブドウ糖2gを静注して30分後再検で190mg/dLであったが，その後も意識障害（GCS　E4V1M5）が遷延し，左半身の不全麻痺が見られた．頭部CTでは右大脳半球に広範な腫大があり，脳症と診断した．小児におけるCovid-19は軽症あるいは無症状な症例が多いとされているが，本邦でもわずかながら重症化し脳症を呈する症例が報告されている．本例の意識障害の原因は脳症であり，麻痺や血糖補正後も遷延する意識障害を確認し診断した．このことから，意識障害の原因は多岐にわたり，Covid-19に伴う脳症も鑑別の上位に挙げる必要がある．

38. オミクロン株流行期に当院を受診した新型コロナウイルス感染症（COVID-19）に伴う熱性けいれん小児の臨床的特徴

＜草加八潮＞　草加市立病院　小児科
○村山　哲
佐藤　健，田中　里奈，山口　悦郎，中溝　智也，佐藤　薫，松田　希，
滝島　茂，石橋奈保子，長谷川　穀

【背景】COVID-19オミクロン株流行期に，小児においてCOVID-19に伴う熱性けいれんの頻度の増加が報告された．（日本小児科学会，2022年3月）

【目的】オミクロン株流行期のCOVID-19に伴う熱性けいれんの臨床的特徴を明らかにする．

【対象・方法】2022年1月1日から8月31日までに当院を受診し，熱性けいれんと診断した小児の診療情報を後方視的に収集し，SARS-CoV-2抗原定性検査陽性例と陰性例の2群間で比較検討を行った．

【結果】全247例中，抗原定性検査陽性が79例，陰性が126例，検査未実施が42例であった．陽性例では5歳以上の割合が有意に高かった（p値$<10^{-4}$）．熱性けいれんの既往歴または家族歴の有無，最高体温，発熱後けいれん発症までの時間については2群間で有意差を認めなかった．

【考察】5歳以上でのけいれんには株特有の免疫反応の関与が推測され，今後の研究が期待される．

39. 抗菌薬治療に難渋し精巣壊死に至った急性精巣上体炎・精巣炎の一症例

＜川口＞　埼玉協同病院[1)]，同　小児科[2)]
○甲斐　安祥（研修医）[1)]
平澤　　薫[2)]，金子　　芳[2)]，荒熊　智宏[2)]，増田　　剛[2)]

【症例】13歳　男児
【主訴】左陰嚢痛，　発熱
【現病歴】左陰嚢痛と38度の発熱が出現し，翌日に当院泌尿器科を受診した．左精巣上体炎の診断で抗菌薬セファレキシン処方され帰宅するも初診翌日に症状が悪化し同日に当院小児科に入院した．
【経過】尿培養でE.Coliを認め，セフォタキシム静注を開始し，入院5日目の感受性試験の結果を参考にビクシリンにde-escalationした．しかし，陰嚢痛，発熱及び，血液検査上炎症反応は改善せず入院8日目に高次医療機関へ転院した．転院後もビクシリン静注継続し発熱と炎症反応は改善したが疼痛は継続した．超音波検査で膿瘍，精巣壊死に至っていると判断し排膿，左精巣摘出した．術後8日目に経過良好で退院となった．
【考察】経過・精巣の所見から精巣捻転契機に精巣炎を発症した可能性を考えた．捻転を来したと考えられる精巣炎から精巣全摘出が行われた症例を経験した．

40. 利尿レノグラフィー実施から9時間後に腹部疝痛発作を起こした間欠性水腎症の1例

＜朝霞＞　独立行政法人国立病院機構埼玉病院[1)]，同　小児科[2)]
○樋口　　藍（研修医）[1)]
西袋　剛史[2)]，川見　愛美[2)]，片岡　貴昭[2)]，郁春アセフ[2)]，坂野　嘉紀[2)]，
三島　芳紀[2)]，秋山　奈緒[2)]，漢那由紀子[2)]，朝戸　信家[2)]，富田　瑞枝[2)]，
池宮城雅子[2)]，仲澤　麻紀[2)]，真路　展彰[2)]，上牧　　勇[2)]

症例は，月に約１回の腹痛と嘔吐を半年間認め受診した9歳男児．当院初診時に左上腹部痛を認めていたが浣腸で改善した．しかしCVA叩打痛が残存し，顕微鏡的血尿を認めたことより，後日腎臓超音波検査を実施した．左3度水腎症を認め分腎機能評価目的にレノグラフィーの方針とした．腹痛や嘔吐の反復より間欠性水腎症を疑い利尿レノグラフィーを選択し，検査中及び検査直後に腹痛や嘔吐，CVA叩打痛を認めることなく帰宅した．しかし検査終了から9時間後，左側腹部痛と嘔吐を認め緊急受診した．超音波検査や腹部造影CTで水腎の増悪を認め，利尿レノグラフィーの左腎での閉塞パターンより，間欠性水腎症と診断した．間欠性水腎症の場合，尿量の増大により疝痛発作を起こすため利尿レノグラフィーの検査直後までに発作を起こすと予想したが，本症例は検査から9時間後に発作を認めた．そのため，検査から遅れて発作を起こす可能性を考慮する必要がある．

第3会場

リハビリテーション	9：00 ～ 9：28
整形外科	9：29 ～10：25
健康スポーツ	10：26 ～11：01
皮膚科	11：02 ～11：37
産婦人科	12：30 ～13：19
臨床細胞	13：20 ～13：34
脳神経外科	13：35 ～14：03

会場案内図

第3会場（1F 大会議室 B）　　1 F

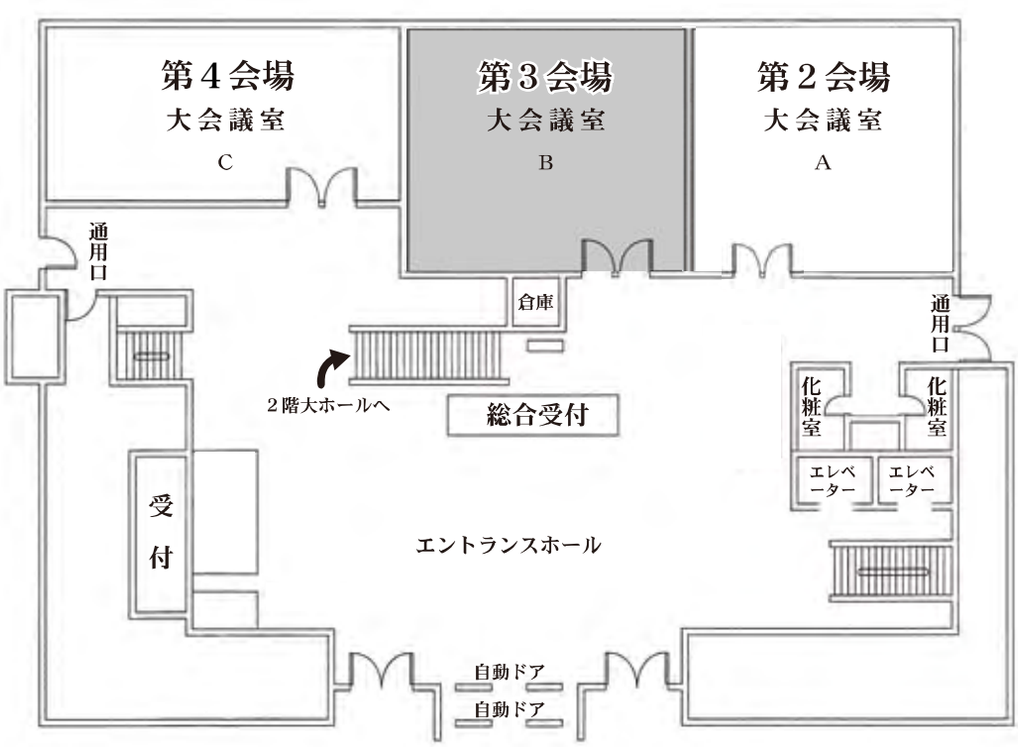

リハビリテーション

1. 周産期心筋症の患者に対し育児指導に配慮したリハビリテーションを行った症例

＜防衛医大＞　防衛医科大学校病院　リハビリテーション部
○杭ノ瀬真理
古屋　真里，倉橋　利佳，松本　和絵，田村　吏沙，尼子　雅敏

【症例】30歳，女性．第1子女児を経腟分娩した2週後に心拍出量（以下EF）10%程度の周産期心筋症と診断された．低心機能から負荷試験は実施できず，脈拍120/minを中止基準として育児動作を含めたリハビリテーションを開始した．児の更衣や座位での授乳は基準内であったが，短距離歩行・上肢動作では基準値を超えるため児を抱いての歩行を禁止した．保存療法によりEF35%に改善し，退院後は屋内独歩・屋外介助型車椅子の安静度を守りながら基準値内の育児動作を心掛けることで心機能を悪化させることなく維持できている．

【考察】周産期心筋症では退院後に育児動作が負担となり症状の悪化が生じやすい．本症例では育児で必要な個々の動作における負荷を入院中から患者に意識させることで，退院後に実施する育児動作の許容範囲への理解が得られたため退院後の心機能の悪化を防ぐことができた．

2. 双胎分娩後に発症した周産期心筋症に対しリハビリテーション介入を行った1例

＜防衛医大＞　防衛医科大学校病院　リハビリテーション
○古屋　真里
杭ノ瀬真理，倉橋　利佳，柴田　晴美，田村　吏沙，尼子　雅敏

【はじめに】周産期心筋症（以下PPCM)は，2万出産当たり1例に発生する稀な心筋症である．PPCM患者に対しリハビリテーションを実施し良好な結果が得られたため報告する．

【症例】38歳女性．双胎出産後にPPCMを発症し，産後2日目よりリハビリテーション介入した．心駆出率30%，昇圧剤使用中で挿管中，ベッド上安静であった．脈拍及び血圧を指標として安静度をあげ，短距離歩行ADLまで回復した．続いて心拍数が変動しないことを確認しながら，双児育児手技の訓練及び評価をした．授乳や嗳気を一人ずつ連続で行う練習や，重い児に基準を合わせた抱っこの練習を行った．CPXで心拍数95bpmが負荷の目安となると検証し，自己管理を指導して自宅退院した．

【考察】PPCMの先行報告は国内では2例あるが，双児の母の症例は初である．本症例の患者は双児の母という特異性に配慮して訓練及び評価をし，育児復帰が可能であった．

3. Partial locked-in syndromeと思われリハビリテーションが奏功した両側橋梗塞の1例

＜越谷＞　リハビリテーション天草病院　神経内科
○鈴木　純子
天草　弥生

症例は44歳の右利き男性．X日，突然の左片麻痺，発声困難で発症．MRIでは両側橋上部から右橋中部にかけて梗塞像あり．急性期保存加療後，X＋18日，当院入院．経鼻胃管留置，重度左片麻痺，右失調，高次脳機能障害あり．頷きにて意思表示は可能であったが，病的笑い泣き（pathological laughter and crying, PLC）で発せられる反射性の有声音以外，意図的発声は困難であった．上下肢機能訓練，嚥下訓練，言語訓練を開始したが，頻回に出現するPLC症状のため，訓練中断を余儀なくされた．X+32日，意図的発声が可能となり，X+52日に経管栄養を離脱．その後は経時的にPLCの出現頻度が減少した．X+76日，意識障害を伴う全身性痙攣が出現するも，ジアゼパム投与で頓挫し，再発なく経過．構音障害や注意障害は軽度残存したが，発声障害は寛解，入浴以外のADLや歩行が自立し，X+189日に退院．若干の文献的考察を加え，本症例の臨床経過を報告する．

4. 誤嚥性肺炎で入院後, 嚥下機能評価し介入することで, 退院後誤嚥なく良好な経過を得た超高齢者の2例

＜朝霞＞　国立病院機構埼玉病院[1)]，同　リハビリテーション科[2)]，同　総合診療科[3)]，同　小児科[4)]
○東田　芳乃（研修医）[1)]
大森まいこ[2)]，中澤　　進[3)]，杉山　　瑶[2)]，中井咲貴子[2)]，上牧　　勇[4)]

誤嚥性肺炎の診断で当院入院となった施設入所中の超高齢者2例に対し, 嚥下機能検査・評価を行い, 機能に応じた食事内容を選定し, 指導した. 退院後も誤嚥なく経口摂取を継続しており, これを報告する.

症例1：96歳女性. 全粥, 刻み食を摂取していた. 嚥下造影検査で咀嚼不良, 咽頭への送り込み障害, 嚥下反射惹起遅延を認めた. 全粥, 刻み食では誤嚥のリスクが高いと判断し, ゼリー食, 液体にはハチミツ状とろみを選定した. 安全に摂取できていることを確認し, 施設でも継続するように申し送った.

症例2：95歳女性, ADL自立. 嚥下造影検査で嚥下機能は比較的保たれていたが, 摂食ペースが早く咀嚼が少なかったため一口量を減らしてよく噛んで食べるよう指導した. また液体には牛乳状のとろみをつけるよう推奨した.

誤嚥性肺炎で死亡する高齢者の数は増加している. 誤嚥を予防するために嚥下機能評価をもとに食事内容の指導を行うことは重要である.

整形外科

5. 鎖骨二重骨折の一例

＜大宮＞　彩の国東大宮メディカルセンター
○関谷　　健（研修医）

鎖骨骨折は成人の全骨折の2.6%, 小児の全骨折の10 - 15%を占める非常に一般的な骨折であるが，同一鎖骨内に複数ヶ所の骨折を合併することは稀である. 今回は鎖骨の二重骨折を経験したので報告する.

【症例】62歳女性. 自転車同士でぶつかり転倒して左肩を受傷した. 単純X線にて左鎖骨骨幹部と遠位端の二重骨折を認めた. 入院2日後に観血的整復固定術（骨幹部は, 遠位端ともにプレート固定）を施行した. その後，骨癒合を得たため術後5ヶ月で抜釘を行った. 肩関節の可動域制限は認めず, X線学的にも経過良好である.

【考察】鎖骨骨幹部骨折と遠位端骨折を合併することはかなり稀であるが, 起こり得る1つの骨折型として認識しておく必要がある.

6. 90歳以上の超高齢者上腕骨通顆骨折に対するプレート固定法による手術加療経験

＜大宮＞　西大宮病院　整形外科
○中井　生男
雨宮　昌栄，牛山　　隆，関　　純

【目的】上腕骨通顆骨折は関節内骨折であるため骨癒合が得られにくく, 手術加療の適応となることが多いが，高齢者にとってはハイリスクとなりやすい．当院における90歳以上の超高齢者に発生した上腕骨通顆骨折に対する手術加療成績を検討した.

【方法】対象は2018年以降当院でプレート固定法による手術加療を施行した90歳以上の上腕骨通顆骨折4例4肘である. 全例女性で，右1肘，左3肘，手術時平均年齢は93.5（91～96）歳であった. 手術は側臥位で後方アプローチにより展開し, インプラントはナカシマメディカル社ONIトランスコンディラープレートを用いて固定した.術後1週間のシーネ固定を行い, その後自他動可動域訓練を施行した.

【成績】術後経過観察期間は平均15.0（13～19）週で，全例で骨癒合を得た. 可動域は屈曲平均131.3（120-140）°，伸展平均-15.0（-10～-20）°，arc平均116.3（100～125）°であった. 合併症としては異所性骨化を1肘に認めたのみであった.

【結論】ロッキングプレートを使用した強固な内固定法により，90歳以上の高齢者でも良好な結果が得られた.

7. 当院における寛骨臼回転骨切り術の治療成績

＜熊谷＞　藤間病院　整形外科
○間　　浩通
菱沢　利行，村瀬　鎮雄，今村惠一郎，池上　　拓，菱沢　　亨

我が国における変形性股関節症の多くは先天性股関節脱臼や臼蓋形成不全に起因することから, 臼蓋形成不全を改善することが変形性関節症の防止, あるいは進行を遅らせることを可能とする. 寛骨臼回転骨切り術（RAO）は臼蓋荷重域を拡大して荷重の分散を図り, 荷重臼蓋面を水平化し股関節に加わる剪力を減少させ, それにより骨頭位を正常化し股関節に加わる合力の減少を図ることを目的とし, かつ硝子軟骨で骨頭を被覆することのできる手術方法である. RAOの有用性を評価するため, 本手術の検討を行った. 24症例27関節を対象とし, 術前のX線学的病期・術後の股関節可動域変化, 術後のCE角, AC角変化・臨床成績の評価はSeverin評価変法を用いて検討した.

8. 人工膝関節全置換術を施行した患者の骨粗鬆症合併頻度の検討

＜行田＞　医療法人　葦の会　石井クリニック　整形外科
○石井　義則
野口　英雄，佐藤　潤香，高橋　郁子

【目的】本研究の目的は，TKAを行った変形性膝関節症患者の術前の骨密度（BMD）と骨代謝回転を評価し，骨粗鬆症の発症頻度を明らかにすることである．

【方法】対象は214症例239膝関節（女性199関節；平均年齢73歳，男性40関節；平均年齢77歳）である．DXAを使用して，腰椎と股関節BMDを測定した．骨代謝回転は尿中，NTx/ Cre値で評価した．

【結果】DXA（Tスコアで-2.5以下）で定義された骨粗鬆症は，女性で22%，男性で5%であった．高い骨折リスク（NTx/ Cre> 56.5 mmol BCE /mmol Cre）は，女性の54%と男性の35%で認めた (p =0.037)．骨粗鬆症と高い骨折リスクの両方を同時に示したのは女性で17%，男性で0%であった (p =0.002)．このカテゴリーの女性の割合は，60代に比し70代の方が高かった（p = 0.019）．

【考察】TKA術後の骨の強度不良の対策を講ずるためには，術前に骨粗鬆症と骨代謝の高回転を示す頻度の高い，特に70歳以上の女性TKA患者に対する骨の健康状態の評価を行うことが必要である．

9. 骨粗鬆症の治療に関する報告（他施設との連携を踏まえて）

＜川口＞　医療法人社団　協友会　東川口病院　整形外科[1)]，同　リハビリテーション技術科[2)]，
同　薬剤科[3)]，同　医事課[4)]，同　栄養科[5)]，同　地域連携課[6)]，同　放射線科[7)]
○田辺　知宏[1)]
中野　恵太[2)]，石堂　貴也[2)]，小野寺俊貴[2)]，荻原真智子[3)]，松本　壮生[4)]，
中山美千代[5)]，大澤　和輝[6)]，曽根　達也[7)]

当院では2005年から骨粗鬆症専門外来を開設し，骨粗鬆症リエゾンチームを作り毎月活動を行い，多職種による骨粗鬆症の患者さんへの治療介入を行っています．また，大腿骨近位部骨折や脊椎圧迫骨折など，骨粗鬆症をベースにして脆弱性骨折をきたしている方を埼玉県のいろいろな地域から救急車等で収容される，多くの患者さんに対して，外来，入院，手術，リハビリテーション，薬物投与等で対応しています．これまでも公民館などで公開講座を多数開催して地域の住民の方に啓蒙活動を行っています．2022年４月から診療報酬が改訂になり，2次性骨折予防継続管理料算定が可能になってきました．しかし，骨粗鬆症が，介護が必要になるの原因の三番目に多い疾患ということは，残念ながら世の中にはまだまだ認知されていません．これからますます高齢化が進んでいく日本ですが，脆弱性骨折はますます増えてくると予想されていて，健康寿命を延伸するためには地域だけでなく，広い範囲に，頻回に啓蒙活動を広げていかないといけないと痛感しています．今回は現在の当院の骨粗鬆症治療に関する骨粗鬆症リエゾンチームによる治療の現状を報告します．

10. 重症僧帽弁狭窄症兼閉鎖不全-重症MSR-患者の人工骨頭置換術を全身麻酔・伝達麻酔で管理した一症例

＜大宮＞　彩の国東大宮メディカルセンター[1)]，同　麻酔科[2)]，同　循環器内科[3)]，同　整形外科[4)]
○竹内彼野音（研修医）[1)]
町田　貴正[2)]，菊池　朋子[3)]，米本　直史[4)]，藤岡　　丞[2)]

80歳女性．歩行中に転倒し右大腿骨頸部骨折を受傷．右人工骨頭置換術が予定された．

重症MSRに伴う心不全増悪を認め，非心臓手術における合併心疾患の評価と管理に関するガイドラインに従い術前評価を施行した．

脳梗塞の既往，慢性心房細動があることから周術期を含めた抗凝固療法の継続が必要であったため，脊髄くも膜下麻酔は選択できず，全身麻酔による循環動態の変化に耐えうる全身状態ではなく，循環器内科に心不全コントロールを依頼し全身状態改善を図った上で，手術施行の方針とした．

僧帽弁狭窄・僧帽弁閉鎖不全の管理は，疼痛管理による適切な心拍数維持，輸液と循環作動薬による適切な前負荷の維持が必要となる．全身麻酔と伝達麻酔による麻酔管理を実施し，安全に手術を施行した．

重症MSRなど合併心疾患を持つ患者の麻酔管理では，ガイドラインに基づいた術前評価による手術実施可否の検討と適切な麻酔計画の立案が重要である．

11. 骨軟部腫瘍におけるクリニカルシークエンスの実際

＜大宮＞　かものみや整形外科　整形外科[1)]，順天堂大学　整形外科[2)]，
Memorial Sloan-Kettering Cancer Center Dept.Pathology[3)]，
順天堂大学　人体病理病態[4)]，同　腫瘍内科[5)]
○末原　義之[1)2)3)]
齋藤　　剛[4)]，林　大久生[4)]，加藤　俊輔[5)]，Ladanyi Marc[3)]

がんのプレシジョンメディシンは欧米では浸透しており，我々のグループでは2016年よりMSKCC,NYで開発されたがんクリニカルシーケンス(がんCS)システムMSK-IMPACTを国内で初めて導入し活用してきた．2019年よりは日本国内でもがんＣＳは保険収載され，我々の国内検査でも軟部肉腫に有効阻害剤同定に至り治療恩恵症例を得ている　(癌と化学療法2019)．特にNTRK融合遺伝子を有する軟部肉腫はLarotrectinibの奏効性が極めて高い．また研究探索としては，約半数の骨肉腫に対する新規分子標的同定や軟部肉腫に対する新規治療標的の同定も本がんCSシステムで成功に至っている(Clin　Can Res 2019, CORR 2022, CORR2021)．華やかながんCSの臨床応用成果ではあるが問題も生じており，特に軟部肉腫における有効治療標的の多くはチロシンキナーゼ(TK)融合遺伝子(NTRK，ALK，ROS1,など)であるが同定率は約1-3%と極めて低く，更には現在の一般診療の主流であるがんCS（DNAパネル）では，軟部肉腫の最も有効な治療標的となるTK融合遺伝子の多くを見落としていることがある．以上のことを紹介しゲノム時代の骨軟部腫瘍治療について討議したい．

12. 外腸骨動脈での急性動脈閉塞症を来し股関節離断に至った症例

＜蕨戸田＞　戸田中央総合病院[1)]，同　整形外科[2)]
○小田切太郎（研修医）[1)]
森島　　満[2)]，村田　寿馬[2)]，金澤　　慶[2)]，遠藤　宏朗[2)]，小林　昂之[2)]，
香取　庸一[2)]

股関節離断は悪性腫瘍，広範な外傷，ガス壊疽などの重篤な感染症が適応となるが，血行障害による下肢壊死の報告もある．今回，外腸骨動脈での急性動脈閉塞症を来し股関節離断に至った症例を経験したので報告する．
症例は83歳女性，左下肢痛を自覚し近医を受診したが経過観察を指示され翌日急激な痛みにより当院救急搬送された．受診時には左下腿は暗紫色調で冷感もあり膝窩動脈以下の拍動も触知できず，血管造影にて外腸骨動脈での完全閉塞を認め急性下肢動脈閉塞症の診断となった．発症から時間も経過しており不可逆的な状態と判断し，下肢切断の方針となり同日緊急手術を施行した．切断高位は股関節周囲も冷感があったが股関節より高位での切断は不可能なため股関節離断とした．
急性下肢動脈閉塞症は早期の血行再建により下肢の温存も可能なこともあるが，15-20%と致死率の高い疾患である．本症例は下肢切断に至ったが，適切な治療で全身状態は安定している．

健康スポーツ

13. 運動会練習を契機に発症した膝関節滑膜血管腫の1例

＜埼玉医大＞　埼玉医科大学病院　整形外科
○伊藤賢太郎
杉田　直樹，坂口　勝信，門野　夕峰

運動会練習を契機に発症した膝関節滑膜血管腫の1例を経験したので報告する．症例．13歳，女性．運動会練習を重ねるうちに左膝痛が出現したため前医受診し，半月損傷の診断で当院紹介受診した．膝蓋腱内側に腫脹を認めたが，膝蓋跳動や明らかな圧痛はなく，関節可動域は5°〜150°であった．MRIでは膝蓋下脂肪体後方にT1強調画像で低信号，脂肪抑制プロトン強調像では高信号で内部に点状の低信号が混在する境界明瞭な腫瘤を認め，Gd造影で内部の増強効果がみられた．滑膜性血管腫を疑い手術を行った．前内側の関節包から発生する限局性の充血した多房性腫瘤を認め易出血性であった．小切開を加え周囲の滑膜や関節包を含め一塊に腫瘤を切除した．病理組織所見は拡張した腔を形成する静脈構造が不規則に分岐して認められ，被覆する内皮細胞壁には平滑筋組織が存在し，静脈性血管腫と診断した．術後3ヵ月経過した現在，疼痛や可動域制限はなく体育に復帰している．

14. Sports tumorの4例

＜朝霞＞　TMGあさか医療センター　整形外科[1)]，ワイルドナイツクリニック　整形外科[2)]
○新井　由実[1)]
永倉　大輔[1)]，飯田　惣授[1)]，立花　陽明[2)]

【はじめに】疲労骨折は日常診療でしばしば遭遇するスポーツ障害であるが，ときに骨腫瘍との鑑別を要する．
【目的】今回，スポーツ障害として紹介された骨腫瘍および骨腫瘍様疾患の4例を経験したので報告する．
【症例】症例は12~63歳の男性3名，女性1名で，紹介時の診断は疲労骨折2名，スポーツ障害2名であった．部位は背部，股関節，膝関節および足部で，膝関節部痛の1例を除き安静時痛を訴え，最終診断はそれぞれ肺癌，縦隔原発リンパ腫，骨端骨軟骨腫および偽関節であった．
【考察】LewisおよびReillyは，スポーツ障害として加療され，最終的に骨軟部腫瘍と診断された症例をSports tumorと呼称した．夜間痛や安静時痛があり，動作と関係のない疼痛がある症例では腫瘍も鑑別に含めることが肝要である．また，スポーツに関連した外傷などがあっても，通常の治療によりその効果があまり得られない場合には，骨軟部腫瘍も念頭に入れX線再検査や多方向撮影，MRIなどを行うべきである．

15. 股関節疾患・関節リウマチ患者・高齢者等における足趾の爪切り調査について

＜熊谷＞　藤間病院　整形外科
○今村惠一郎
萎沢　利行，村瀬　鎮雄，間　浩通，池上　拓，萎沢　亨

〔はじめに〕股関節疾患・関節リウマチ・脊椎疾患・上肢機能障害のある患者や高齢者は，足趾の爪切りが不自由であり，爪の肥厚や変形があると更に爪切りが困難となる．爪切りの実態把握は，趾爪や足部の健康維持に対して重要である．
〔目的〕足趾の爪切りの実態についてアンケート調査を行い，爪切り不能や困難者を把握すること．
〔対象と方法〕変形性股関節症・変形性膝関節症・人工股関節置換術後・人工膝関節置換術後の患者，関節リウマチ・骨粗鬆症の患者等で，当院外来に通院中の患者（中・高齢者）を中心にアンケート調査を実施した．
〔結果と考察〕足趾の爪切り不能や困難者は，高齢であること，疾患により爪切り動作が困難であること，爪の肥厚や変形（巻き爪，陥入爪など）の存在，爪白癬が存在，などが要因となっていた．爪切り不能者や困難者の把握と適切なフットケアの支援は，趾爪や足部の健康管理に大切であると考える．

16. 趾爪の健康管理について

＜熊谷＞　藤間病院　整形外科　リウマチ科
○萎沢　利行
村瀬　鎮雄，今村恵一郎，間　浩通，池上　拓，萎沢　亨

[はじめに]　趾爪は，白癬菌の感染，靴と趾爪の適合不良，爪の切り方，足部のフットケア不足などにより，爪の混濁・肥厚・爪下角質増殖，巻き爪・陥入爪ならびに爪郭炎等により疼痛が発生し，爪機能が低下する．

[目的]　趾爪の悩みで受診した患者の写真を後視的に観察して分類しそれぞれの爪の健康管理について検討を加えた．

[対象と方法]　外来を受診した患者で，趾爪の写真ある症例を対象とした．趾爪の混濁・肥厚・変形・色調，爪郭部皮膚所見から分類した．また，経時的写真のある症例の趾爪を比較した．

[結果]　足趾爪の写真の分類では多い順に爪白癬，爪肥厚，爪甲下血腫，陥入爪，巻き爪，爪甲鉤彎症等であった．
爪白癬・爪甲鉤彎症は高齢者に多く，爪甲下血腫は・陥入爪は若年者から認められた．爪の切り方，靴の適合性，フットケアが趾爪の異常所見と関連性があった．靴選びと爪の切りが趾爪の健康管理に重要である．

17. フレイル患者に対して健康スポーツをすすめる留意点について

＜越谷＞　医療法人　健身会　南越谷健身会クリニック　内科
○周東　寛
周東　佑樹，周東　千鶴，周東　宏晃

初診でフレイル患者を診察するときには，筋トレ，ストレッチ，有酸素運動をすすめることがよくある．私が考える留意点，運動習慣がないので，いきなり運動開始をさせると筋融解することによって，筋肉痛が発生することが考えられる．各運動の内容を少しずつ増やしていくことが大事だと考えている．その理由は，ミトコンドリアが低活性化であろう！最初は運動時間を食前の2〜3分で良いと指導し，運動前に水分を取ること，運動後に食事をすること．運動には，筋肉に栄養素，酸素，水分を補給することがミトコンドリアの活性化を高められる．このやり方で週2〜3回数週間前後の体組成，アディポネクチン，オステオカルシン，CPK, LDH, GOT, GPT, γGPT などを比較する．

皮膚科

18. 有茎広背筋皮弁で乳房再建を行った乳房原発隆起性皮膚線維肉腫の1例

＜北足立＞　埼玉県立がんセンター　形成外科[1)]，同　皮膚科[2)]，同　病院長[3)]
○可知　都子[1)]
石川　雅士[2)]，大芦　孝平[2)]，濱畑　淳盛[1)]，此枝　央人[1)]，影山　幸雄[3)]

隆起性皮膚線維肉腫（以下DFSP）は，通常真皮に発生し，その後皮下組織に浸潤する中間悪性群の軟部肉腫である．今回，乳房皮下脂肪織に主座をもつDFSPに対し，腫瘍切除後に有茎広背筋皮弁による一期的乳房再建を行った1例を報告する．症例は36歳女性で，約10年前より右乳房腫瘤を自覚していたが放置していた．その後2年前より増大傾向を認めたため，近医受診され針生検でDFSPが疑われたため，当院紹介受診となった．当院で切除生検を行った結果，病理結果は紡錘形の腫瘍細胞が皮下脂肪織に浸潤性に増殖するDFSPであった．後日2cmマージンで大胸筋筋膜を含めた残存組織の追加切除を行い，同時に有茎広背筋皮弁による乳房再建を行った．現在，術後1年半経過しているが，乳房の形態は良好であり，腫瘍の再発は認めていない．
乳房皮下脂肪織に主座をもつDFSPは比較的稀であり，かつ切除後に乳房再建手術を行った症例を経験した．

19. 患者さんを包括的にどう治療　支援していくか―当院で経験した高齢患者の水疱性類天疱瘡の症例について―

＜浦和＞　西部総合病院　皮膚科[1)]，同　内科[2)]，同　患者サポートセンター[3)]
○野中由紀子[1)]
犬飼　敏彦[2)]，堤　奈津子[3)]

水疱性類天疱瘡は高齢者に発症することが多く，実際の診療では個々の症例が有する多彩な患者背景に配慮しながら治療を行っていく必要があるが，高齢者では合併疾患も多く，ご本人や周囲の疾患や加療に対する理解不足，処置が不十分などの問題も多く治療が困難な症例もしばしば経験する．当院で経験した高齢の水疱性類天疱瘡の患者について，加療をスムーズに進めるためにはどうしたらよいのか模索した．
高齢患者は環境要因の影響を受けやすく，居住環境・生活習慣・経済状態・家族関係・社会関係を十分把握することが，医療に反映される面も多い．
主治医を含め複数の多職種から，患者にも家族にも何回も繰り返し病気，薬について統一した説明を行い，高齢患者に合わせたペースでご本人やご家族のプライドを大切にしながらコミュニケーションを心がけ，個々の患者に寄り添った対応が必要であった．医師が病名をつけ薬を処方するだけでは治療に結びつかず，チーム医療で乗り超えた症例も経験し改めてチーム医療の重要性を再確認した．今後高齢の患者がさらに増えていくと思われるが，一人一人の患者さんに寄り添った包括的な支援が治療には必要であると考える．

20. 臀部巨大表皮嚢腫の1例

＜大宮＞　自治医科大学さいたま医療センター[1)]，同　皮膚科[2)]
○藤田　実優（研修医）[1)]
水野　謙太[2)]，福井　伶奈[2)]，梅本　尚可[2)]

55 歳男性．20 歳頃に左臀部の腫瘤を自覚した．徐々に増大し，仰臥位困難となったため当科を受診した．経過中に疼痛，発赤，排膿はなかった．左臀部に16×14cm大の境界明瞭で下床と可動性良好，平滑，軟な皮下腫瘤を触知した．表面皮膚はドーム状に隆起し，常色で，中心臍窩は確認できなかった．脂肪腫を疑ったが，臀部 MRI 検査でT1 低信号，T2 高信号の単房性嚢腫病変で粉瘤と考えた．全身麻酔下で摘出する途中で嚢腫壁が破れ大量の内容物が噴出したが，内容物を吸引しながら壁に沿って剥離，摘出した．病理組織は顆粒層を伴う重層扁平上皮に覆われた嚢胞内に，角化物を容れた表皮嚢腫の像で，一部嚢腫壁周囲に異物肉芽腫を形成した．臀部は機械的な刺激を受けやすく，皮下軟部組織が厚く　軟らかいため表皮嚢腫が巨大化しやすい．診断にはMRIが有用であった．

21. DPP-4阻害薬内服中の患者がCOVID-19ワクチン接種後に水疱性類天疱瘡を発症した一例

＜大宮＞　彩の国東大宮メディカルセンター[1)]，同　皮膚科[2)]，同　内科[3)]，同　院長[4)]
○別府龍之介（研修医）[1)]
江藤　洋子[2)]，八木　一騎[3)]，藤岡　　丞[4)]

【症例】88歳, 男性
【主訴】水疱
【既往歴】2型糖尿病, 高血圧症, 脂質異常症
【現病歴】2型糖尿病に対してリナグリプチンをX-4年より内服していたが, 血糖コントロールは不良であった. X年4月COVID-19ワクチンの3回目接種後, 四肢に水疱が出現した. 抗BP180抗体上昇あり, 皮膚生検にて水疱性類天疱瘡と診断した. リナグリプチンによる水疱性類天疱瘡の可能性も考慮し, 入院の上リナグリプチンを中止し, プレドニゾロンの内服を開始した.
【経過】インスリンを導入し, 加療開始後より水疱の新生は抑制傾向となった. その後びらんの上皮化が進み, 入院26日目に上皮化が完了し, 29日目に退院した.
【考察】DPP-4阻害薬による類天疱瘡の発症は以前より報告されており, 発症時期は内服開始後数ヶ月から1年以降まで多岐にわたる. 本例は内服開始から4年後の発症であり, 長期間発症していなかったことからCOVID-19ワクチン接種が発症に関与している可能性を考えた.

22. 足部外側に生じた皮膚神経鞘粘液腫(Dermal Nerve Sheath Myxoma)の治療経験

＜北足立＞　北里大学メディカルセンター　形成外科[1)]，同　病理診断科[2)]，同　病院長[3)]
○松尾　裕美[1)]
大日方謙介[2)]，馬場　香子[1)]，岡田　真也[2)]，佐藤　之俊[3)]

緒言　皮膚神経鞘粘液腫(Dermal Nerve Sheath Myxoma：DNSM)は比較的稀な末梢神経系腫瘍である. 診断に難渋したDNSMを経験したので報告する.
症例　57歳, 女性. 初診の約7年前から左足部外側に腫瘤を自覚し, 圧痛が出現したため受診した. 初診時, 可動性のある約10mm大の弾性硬の腫瘤を皮下に触知した. 臨床所見とMRI所見で神経鞘腫を疑い, 全身麻酔下に神経繊維と連続する腫瘍を摘出した. 病理組織学検査では, HE染色で被膜を有し, 類粘液基質が多く低密度の短紡錘形細胞からなる腫瘍であり, 免疫染色でS100蛋白・SOX10陽性であった. 以上よりDNSMと診断した. 感覚障害はなく術後経過は良好であった.
考察　1969年に初報告のDNSMは国内報告44例と稀で, 鑑別や分類に未だ議論がある. 自験例は術中所見と病理所見でDNSMと診断した. 軟部組織腫瘍では術前に診断が困難なことがあり, 比較的疾患概念が新しい腫瘍では鑑別に難渋することがある. 臨床医と病理医との連携が必要と考えられた.

産婦人科

23. 保存的内分泌療法に難渋した子宮腺筋症の1例―レルゴリクスの長期投与

＜防衛医大＞　防衛医科大学校病院[1)]，同　産科婦人科[2)]
○杉山　正乙（研修医）[1)]
大塚　由花[2)]，高田美乃莉[2)]，岩間　公隆[2)]，吉本　和矢[2)]，田邉　利砂[2)]，
宮本　守員[2)]，鈴木　理絵[2)]，笹　　秀典[2)]，高野　政志[2)]

子宮腺筋症の保存的内分泌療法は種々あるが，長期間有効で継続可能なものは少ない．保存療法に難渋した子宮腺筋症の1例を報告する．症例は26歳（0妊），Cornelia de Lange症候群で小児科に通院中であった．11歳時に不正性器出血で当科初診，20歳で子宮腺筋症が判明し24歳まで低用量エストロゲン・プロゲスチン製剤を投与していた．肺塞栓症が発症して中止し，性器出血大量で輸血を繰り返した．GnRHアゴニストの注射は無効でレルゴリクス内服に変更した．抗菌薬による腎不全のため治療法が制限されており，レルゴリクスを長期間投与せざるを得なかった．2年間投与して，性器出血なく，エストラジオール値は20-30pg/mLである．MRI上子宮腺筋症はやや縮小しており，今後の治療について考慮中である．子宮腺筋症の長期保存的内分泌療法はGnRHアゴニストまたはレルゴリクス投与後のジェノゲスト内服や子宮内黄体ホルモン放出システムが一般的だが，本症例にはジェノゲストは効果乏しいと思われた．

24. 前立腺尿道部を含む前立腺組織と完全腸管を有する卵巣成熟嚢胞性奇形腫の検討

＜熊谷＞　社会医療法人　熊谷総合病院[1)]，同　産婦人科[2)]，同　病理診断科[3)]，
慶應義塾大学医学部　腫瘍センターゲノム医療ユニット[4)]
○大草　拓司（研修医）[1)]
中村　康平[2)4)]，篠崎　　悠[2)]，高松　玲佳[4)]，井村　穣二[3)]，佐久間　洋[2)]

卵巣成熟嚢胞性奇形腫（ovarian mature cystic teratoma: OMCT）は皮脂，毛髪，歯，骨などの三胚葉成分を含む良性卵巣腫瘍である．前立腺などの男性由来組織と完全腸管のいずれも含む症例は極めて稀であり，過去に報告はない．我々は，前立腺尿道部を含む前立腺組織と完全腸管を有するOMCTを経験したので報告する．症例は26歳女性で，約7cm大の右卵巣腫瘍に対して腹腔鏡下右卵巣腫瘍摘出術を施行され，前立腺，膀胱，完全腸管等の組織を有するOMCTと診断された．男性における膀胱組織や前立腺組織は尿生殖洞間葉から発生するという概念があり，本症例でも前立腺組織に隣接して膀胱組織が認められた．また，前立腺組織について男性女性どちらの性染色体構造を有しているかも興味深い．今回，症例報告に加えて，病理学的検討とFISHを用いた染色体解析からOMCTにおける前立腺組織の発生機序について考察を行う．

25. 当院で経験した卵巣未熟奇形腫の2例

＜蕨戸田＞　戸田中央総合病院[1)]，同　婦人科[2)]
○造賀　浩美（研修医）[1)]
味村　嵩之[2)]，川島　優貴[2)]，長嶋　武雄[2)]

【諸言】未熟奇形腫は,卵巣悪性腫瘍全体の1.6%と稀であり,10-20代の若年発症を特徴とする.今回, 文献的考察を加えて報告する.

【症例】症例1は33歳,2妊2産.前医で右卵巣腫瘍にて腹式右付属器摘出術を施行.病理組織学的診断は,卵巣未熟奇形腫StageⅠC1 (Grade 2)であり,挙児希望あり当院紹介受診となった.症例2は22歳,0妊0産.両側卵巣悪性腫瘍疑いに対して腹式右付属器摘出術及び左卵巣腫瘍摘出術,大網部分切除術を施行.病理組織学的診断は卵巣未熟奇形腫StageⅠC2 (Grade 3)および成熟嚢胞性奇形腫であった.2症例とも術後補助療法として,ブレオマイシン＋エトポシド＋シスプラチンを計3コース施行.共に現時点で経過良好である.

【結語】若年世代の悪性腫瘍は年々増加しつつある.妊孕性温存治療における白金製剤を含む化学療法は,根治術と比較して予後を悪化させず,妊孕性に影響を及ぼさないとされる.治療法の確立やサポート体制の充実が急務と考える.

26. 腟閉鎖術後に生じた小腸脱出例の緊急処置と根治手術

＜埼玉医大＞　埼玉医科大学病院　産婦人科
○山口　哲
宮崎加寿子，丸茂　雄太，高村　将司，梶原　健，亀井　良政，永田　一郎

緒言：腟閉鎖術後の小腸脱出の治療経過報告は高齢化社会で有用と考え報告する.
症例：85歳，3妊3産. 71歳時，腟式子宮全摘術後腟脱に対し腟閉鎖術の既往あり. 今回，不正出血・外陰部腫瘤感を主訴に当院へ搬送された. 腟から小腸が脱出していたが用手還納できた. 腟壁の破損部位を仮縫合し二期的な腟閉鎖術を予定した. 根治手術は肥厚した腟粘膜を全切除し，腟断端の破損部位に小切開を加え視野を拡大し，2重の高位腹膜巾着縫合を行い，腟粘膜剥離面を１層の巾着縫合と2層の横単縫合で閉鎖し，腟粘膜創縁を連続縫合した. 次いで肛門挙筋を中央縫合し，最後に高位会陰形成を行った.
考察：腟閉鎖術の要点は高位腹膜縫合，３重の前後腟壁縫合と挙筋縫合を含む高位会陰形成術であり，今回の再手術ではこれらを行うことが可能であった. 本例の様な症例は稀にみられるが，初回手術の際に上記の行程を確実に施行することが最大の再発防止法であると考える.

27. てんかん発作を繰り返し全般性発作・NRFSで帝王切開となった1例

＜埼玉医大＞　埼玉医科大学総合医療センター　総合周産期母子医療センター　母体胎児部門　産科[1)]，
埼玉医科大学総合医療センター　産婦人科[2)]
○井上　健太[1)]
鮫島　浩輝[1)]，椎名　梨佳[1)]，江良　澄子[1)]，松永　茂剛[2)]，長井　智則[2)]，
菊池　昭彦[1)]，斉藤　正博[1)]，髙井　泰[2)]

てんかん合併妊娠はコントロール良好なら経腟分娩が第一選択となることが一般的である. 今回我々は，分娩進行中に強直性間代性けいれん発作が出現し，直後に遷延一過性徐脈を認め緊急帝王切開となったてんかん合併妊娠の症例を経験したため，反省点を含め報告する. 症例は32歳2妊0産，てんかん合併妊娠のため妊娠10週1日に当院へ紹介された. レベチラセタムで良好にコントロールされていたが，妊娠25週0日に自宅でてんかん発作があり緊急入院となった. レベチラセタムを極量まで増量し，部分発作が散発したが経過観察していた. 妊娠36週4日に前期破水し，陣痛待機中，けいれん発作が出現し緊急帝王切開となった. 児は2493g,Apgar score8/9 (1分/5分)で，合併症なく母児共に退院した. 妊娠中のてんかんコントロールは可能であれば単剤が望ましいが，コントロール不良の場合は2剤以上の併用も検討する必要があると考える.

28. 当院で経験した子宮破裂の1例

＜朝霞＞　独立行政法人国立病院機構埼玉病院[1)]，同　産婦人科[2)]
○掛田　真央（研修医）[1)]
福武麻里絵[2)]，河村　佑[2)]，白根　照見[2)]，松田　亜季[2)]，世良亜紗子[2)]，
大野　晴子[2)]，岩佐　尚美[2)]，境　委美[2)]，藤岡　陽子[2)]，和田美智子[2)]，
樋野　牧子[2)]，倉橋　崇[2)]，服部　純尚[2)]

【緒言】子宮破裂は，母児共に生命に関わる産科救急疾患である. 今回我々は，既往帝王切開後妊娠における子宮破裂の症例を経験した.
【症例】35歳，2妊1産. 手術歴：帝王切開1回. 妊娠35週5日，陣痛様の腹痛と嘔吐があり救急搬送された. 病院到着時，児心音は60bpm台の徐脈であり胎児機能不全の適応で超緊急帝王切開術を施行した. 術中所見では腹腔内出血を認め，胎盤が子宮体下部の破裂部位から腹腔内に脱出していた. 子宮破裂と常位胎盤早期剥離の所見であった. 出血量は2471gであり，出血性ショックに対して輸血とDIC治療を行った. 児は1924g, Apgar score1/5分値：0/2点の新生児仮死であり当院NICUに入院した.
【結語】子宮破裂は多様な症状を呈することから，分娩前に診断することは難しい. 既往歴や臨床症状から母児の状態を把握し，迅速な対応と適切な治療を行うことが重要である.

29. 胎児診断された多発性嚢胞性異形成腎（MCDK）の４例

＜大宮＞　自治医科大学附属さいたま医療センター[1)]，同　産婦人科[2)]
○大澤　奈月（研修医）[1)]
石黒　　彩[2)]，小澤　利佳[2)]，安東　慶子[2)]，窪田　有希[2)]，阪口　百佳[2)]，
黄　　弘吉[2)]，横田　美帆[2)]，三澤　将大[2)]，牛嶋　順子[2)]，堀内　　功[2)]，
桑田　知之[2)]

胎児多発性嚢胞性異形成腎（MCDK）は通常一側腎にのみ発生し，妊娠経過や胎児well-beingに影響しないことが多い．胎児形態異常の中で，腎臓の異常は比較的多く，MCDKも散見される異常である．今回，出生前診断された胎児MCDKの４症例を経験した．

症例は妊娠19, 20, 26, 33に診断された．２例が右腎，２例が左腎に見られた．分娩直前の最大長径は，左側の方が大きかった（中央値71.5　vs　46.5mm）．水尿管，尿管瘤等の異常は認めなかった．４例とも健側腎は異常なく，羊水量の異常も認めなかった．児の性別は，男児３例女児１例であった．出生後，小児科，小児外科で診察し，腫瘍の退縮を外来フォローすることとなった．

MCDKは片側のみの場合は予後に影響しないことが多いが，既報によれば対側の腎臓異常，尿管異常などを合併すると，出生後の管理を要することがある．今回は，たまたま問題ない４例であったが，胎児診断し，出生直後に精査することが重要であると考えられた．

臨床細胞

30. 精査開始13年6ヶ月後に確定した子宮内膜ポリープ併存類内膜癌の1例

＜浦和＞　埼玉メディカルセンター　産婦人科[1)]，同　病理診断科[2)]
○金田　佳史[1)]
柳本　茂久[1)]，藤田真里奈[2)]，赤羽　祐介[2)]，鈴木　　隆[2)]，三瓶　祐也[2)]，
鶴岡　慎悟[2)]，松井　宏江[2)]，河村　憲一[2)]，清水　　健[2)]，津田　　均[2)]

80代，2妊2産，50歳閉経
[現病歴]74歳:主訴:不正出血．初回精査:echo:25mm 子宮内膜ポリープ疑い，子宮内膜細胞診:class II，子宮内膜組織診:増殖期初期様像．75歳:HFS下子宮内膜組織診:子宮内膜ポリープ．76歳:子宮内膜組織診:単純型子宮内膜増殖症．88歳:echo:30mm子宮内膜ポリープ疑い，子宮内膜細胞診:核密度増加し重積性の強い内膜細胞集塊が多数有り．集塊には好中球取込み像や辺縁ほつれ像有り，類内膜癌を推定．子宮内膜組織診:類内膜癌を診断
[治療経過]腹式単純子宮全摘術，両側付属器切除術，部分大網切除術を施行．体部内腔を充満する様に3cmポリープ状病変有り．摘出検体病理組織診断:adenomyomatous polyp，扁平上皮化生を伴う類内膜癌(G1)．手術進行期分類:pT1ANxM0，術後再発リスク分類:低リスク群．

31. 子宮頸部に腫瘤を形成し子宮頸癌と鑑別を要した悪性リンパ腫の1例

＜防衛医大＞　防衛医科大学校病院[1)]，同　産科婦人科[2)]，同　血液内科[3)]，同　検査部[4)]
○宅島　潤一（研修医）[1)]
笹　　秀典[2)]，西谷　想子[2)]，今氏　晶梨[2)]，三宅　太郎[2)]，伊藤　　翼[2)]，
宮本　守員[2)]，齋藤　啓太[3)]，島崎　英幸[4)]，高野　政志[2)]

子宮頸部の悪性リンパ腫は稀である．子宮頸部に腫瘤を形成し子宮頸癌と鑑別を要した悪性リンパ腫の１例を経験した．症例は75歳，2妊1産，高血圧で降圧剤内服中である．不正性器出血で前医を受診し，子宮頸部腫瘤と細胞診異常で紹介受診した．子宮頸部に径8cmの腫瘤を形成しており，骨盤部造影CTやPET-CTでも造影効果や集積のある腫瘤を子宮頸部に認めた．腫瘤表面の擦過細胞診（ブラシ採取，直接塗抹法）では，円形のN/C　比大のクロマチン増量した均一な細胞が孤立散在性に見られ，ベセスダ分類でother，悪性リンパ腫が疑われた．組織像は，N/C比の高い，比較的大型の異型細胞が明瞭な核小体や，多核の細胞を混じながら，びまん性に増殖していた．診断は，びまん性大細胞型B細胞リンパ腫となり化学療法を行った．子宮頸部悪性リンパ腫は臨床的に子宮頸癌と類似するが，鑑別診断には細胞診と組織診が重要である．

脳神経外科

32. 高血糖による意識障害と鑑別を要した内頸動脈急性閉塞の一例

＜南埼＞　新久喜総合病院[1)]，同　脳神経外科[2)]
○大友　一輝（研修医）[1)]
有本　裕彦[2)]，景山　寛志[2)]，宇田　賢司[2)]，小島　達也[2)]，新山　拓矢[2)]

はじめに：ERにおいては高血糖による意識障害はしばしば経験する病態である．今回我々は，意識障害で搬送された患者に対し，神経所見の評価が困難で，当初は高血糖が原因と判断していたが，鑑別精査での脳MR検査において内頸動脈閉塞が予期せず判明し，治療介入の遅れを回避することができた症例を経験したので報告する．
症例：73歳男性，主訴は意識障害．来院時JCSII-10，従命入らず神経所見は評価困難．血液ガス分析でGlu>750mg/dlと著名高血糖認めた．脳疾患鑑別目的に脳MR撮影すると新規脳梗塞認め，MRAで左内頸動脈が起始部から閉塞していた．緊急で経皮的血栓回収術を行い再開通を得た．術後JCSI-3に改善した．
結語：意識障害の患者においては神経所見の評価が困難な症例もあり，他疾患が原因と誤診される可能性がある．急性意識障害の症例では頭蓋内疾患も常に念頭において初療にあたるべきである．

33. 妊娠中にシャント不全による水頭症を来たした中脳水道狭窄症の1例

＜浦和＞　さいたま市立病院　脳神経外科[1)]，同　産婦人科[2)]
○小嶋　篤浩[1)]
福村麻里子[1)]，嵯峨伊佐子[1)]，同前　愛[2)]，有賀　治子[2)]，中川　博之[2)]

【緒言】今回我々は，妊娠後期にシャント不全による水頭症を来たし出産後にシャント機能が改善した症例を経験したので報告する．
【症例】37歳女性．9歳時，中脳水道狭窄症による水頭症に対し，脳室腹腔短絡術を設置した．妊娠39週4日の時点で意識障害および歩行障害が出現した．その翌日に施行した頭部CTにて水頭症が認められ，全身麻酔下で帝王切開および脳室ドレナージ術を施行した．術翌日には症状は改善し，脳室ドレーンを抜去した．以後，頭部CTにて水頭症は認められず，術9日後に自宅退院となった．
【考察】妊娠中にシャント不全による水頭症を来たした場合，緊急手術を要する可能性がある．シャントが留置されている患者が妊娠した際には，脳神経外科を含めた複数の診療科が迅速に対応できる体制を整備する必要があると考えらえた．
【結語】妊娠中に，一時的にシャント不全を来たした中脳水道狭窄症の一例を経験した．

34. 破裂内頸動脈前壁瘤に対して急性期にステント併用コイル塞栓を行った一例

＜川口＞　川口市立医療センター　脳神経外科
○竹内　彬
西原　琢人，荻野　暁義，加納　利和，古市　眞

【はじめに】出血発症の内頸動脈前壁瘤は短期間で形状が変化し，解離性動脈瘤の可能性もあるため治療困難な動脈瘤として知られている．近年，ステント併用コイル塞栓術(SACE)の有効性に関する報告がでており当院での治療経験について報告する．
【症例】43歳女性，頭痛・意識障害で救急搬送され，頭部CTでSAHを認めた(H&K grade Ⅲ，Fisher group 3)，CTAで内頸動脈前壁瘤を認めた．発症２日目にプラスグレルとアスピリンをローディングしてSACEを施行した．LVIS junior を展開し，semi jail techniqueでコイルを留置し，完全閉塞で手術を終了した．再破裂や症候性脳血管攣縮を生じることなく経過して独歩退院した．
【考察】本疾患はバイパス併用トラッピング術の根治性が高いとされてきた．近年，SACEを含めた脳血管内治療の有効性を示した報告がでてきている．当院では過去5例にSACEを行って術後再出血を生じておらず有効な治療法と考えられる．

35. 周術期脳疾患外来からみた当院における脳血管障害の現状とその対策について

＜北足立＞　埼玉県立がんセンター　脳神経外科[1)]，同　病院長[2)]
○早瀬　宣昭[1)]
大関友希恵[1)]，楮本　清史[1)]，影山　幸雄[2)]

がんと脳血管障害のリスクファクターは一部共通しており，がん治療の際には脳血管障害発症に留意する必要がある．今回，当院における周術期脳血管障害の概要，対策について報告する．

2019年7月に周術期脳疾患外来を開設し2021年12月までの期間に216例の診察を行った．2021年1月から12月の1年間は92例の診察を行った．診断は，頚部内頚動脈狭窄48例，脳梗塞慢性期26例，脳動脈瘤4例，脳出血既往2例，硬膜動静脈瘻2例，脳腫瘍術後2例などであった．卵巣癌の脳梗塞例はトルーソー症候群が疑われた．硬膜動静脈瘻の1例は原疾患と脳血管障害の両者を治療管理可能な施設を紹介，高度内頚動脈狭窄の1例は，原疾患治療後，他施設を紹介し頚部動脈ステント留置術を施行した．

周術期脳疾患外来を通し，脳血管障害のリスク評価し脳血管障害の予防を行い，また，安全な周術期管理に寄与していきたいと考えている．

第４会場

内科　（消化器）	9：00 ～ 9：42
消化器内視鏡	9：43 ～10：04
透析	10：05 ～10：26
泌尿器科	10：27 ～11：37
精神神経科	12：30 ～12：37
産業医	12：38 ～13：14
在宅医療・地域医療連携	13：15 ～13：43
眼科	13：44 ～14：05

会場案内図

第4会場（1F 大会議室 C）　　1 F

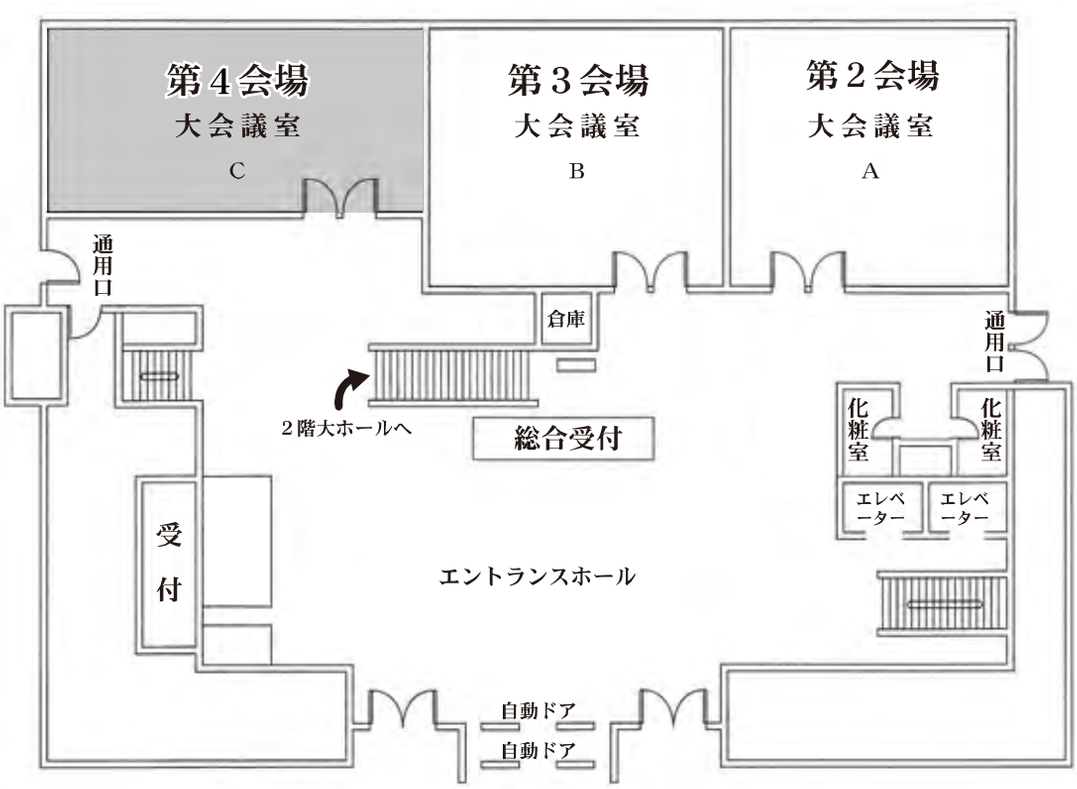

内 科

1. 直腸静脈瘤に対して経皮経肝的塞栓術（PTO）を行った1例

<川口>　埼玉協同病院　内科[1)]，同　外科[2)]
○忍　　哲也[1)]，
守谷　能和[1)]，栗原　唯生[2)]，高石　光雄[1)]，増田　　剛[1)]

【症例】67歳女性
【主訴】血便
【既往歴】X−18年関節リウマチ，X−17年糖尿病，X−12年十二指腸潰瘍
【現病歴】X−11年肝硬変と診断．X−7年食道静脈瘤に対し内視鏡的硬化療法（EIS）+内視鏡的静脈瘤結紮術（EVL）施行．X−5年EIS施行．X−2年出血に対しEVL，EIS+EVL，地固め法を施行．X年10月血便で受診，直腸静脈瘤出血と診断され入院．
【経過】入院翌日PTO施行．門脈から下腸間膜静脈を経て直腸静脈瘤を描出．硬化療法を行い良好な経過を得た．
【考察】門脈圧亢進症での直腸静脈瘤の頻度は10％前後と言われ，うち出血頻度は5％以下と報告される．内視鏡治療の報告が散見されるが，血流が速いと硬化剤が流出する危険がありIVR治療を考慮すべきである．EVL単独治療の再出血率は高いとされる．
【結語】直腸静脈瘤破裂に対し待機的PTOを行い良好な経過を得た．

2. 進行肝細胞癌に対する薬物療法の現状と治療効果の検討

<浦和>　さいたま市立病院　消化器内科[1)]，同　内科[2)]
○星　　瞳[1)]
山本　　傑[1)]，町田　健太[1)]，西尾　　恵[1)]，瀧本　洋一[1)]，三浦　邦治[1)]，
牟田口　真[1)]，金田　浩幸[1)]，加藤まゆみ[2)]，金子　文彦[1)]

【背景および目的】近年進行肝細胞癌に対する薬物治療の選択肢が広がっており，BCLC stageや肝予備能のALBI grade毎の治療の現状と効果につき検討した．
【対象および方法】2020年4月から2022年８月までに当院で進行肝細胞癌に対しレンバチニブ（LEN）およびアテゾリズマブ/アバスチン（A/B）の投与を行なった25例の治療効果を検証した．
【結果】内訳は男性21例 女性4例，年齢は60歳〜88歳（中央値75歳）．進行度，肝予備能別の病勢制御率は，LENはStage BではALBI grade毎に見ると1/2a，2b/3は各々83%(5/6)，40%(2/5) であった．また，Stage CではALBI 1/2a，2b/3は各々33%(1/3)，25%(1/4) であった．A/Bの病勢制御率はStage BではALBI grade 1/2a，2b/3は各々33%(1/3)，50%(1/2) であった．また，Stage Cでは1/2a，2b/3は各々50%(1/2)，33%(1/3) であった．
【考察】LENは肝予備能が高く病期がより早期の状態では病態制御率が高いと考えられた．A/Bは症例数が少なく評価は難しいが，進行例でも効果が期待され，症例の積み重ねが必要と考えられた．

3. 慢性膵炎，胆嚢管狭窄があり胆嚢摘出を予定されていたが，膵体部癌に起因する腫瘍出血で出血性ショックに至り死亡した一例

<川口>　埼玉協同病院[1)]，同　内科[2)]
○古旗悠太郎（研修医）[1)]
守谷　能和[2)]，辻　　忠男[2)]，増田　　剛[2)]

症例）60歳男性．
経過）アルコール性慢性膵炎で当院に通院中．X年2月に心窩部痛の精査のため実施したERCPで胆嚢管の閉塞・狭窄が疑われ，X年4月14日に胆嚢摘出を予定していた．X年4月11日外来受診前に右背部痛，気分不良が出現し救急対応となり，腹部造影CT検査で膵頭部膿瘍・十二指腸への炎症波及の可能性が指摘され精査目的に同日入院した．入院後より血圧低値，頻脈であり輸液を行っていたが，翌日早朝より大量の下血を認め出血性ショックへと至り，入院第2病日に死亡した．病理解剖の結果，直接死因は膵癌・十二指腸浸潤に起因する十二指腸潰瘍形成，腫瘍出血と診断した．慢性膵炎患者は膵癌発症のリスクが高いとされる一方，慢性膵炎に合併した膵癌の診断は時に難渋する．
結語）慢性膵炎患者は膵癌発症のハイリスクであることを認識し，腫瘍マーカーや画像診断，病理診断を併用した定期的なフォローが重要と考えられた．文献的考察を加えて報告する．

4. 4型胃癌診断におけるEUS-FNAの有用性

＜埼玉医大＞　埼玉医科大学国際医療センター[1)]，同　消化器内科[2)]
○井上　恵輔（研修医）[1)]
水出　雅文[2)]，地主　龍平[2)]，申　　貴広[2)]，藤田　　曜[2)]，田島　知明[2)]，
谷坂　優樹[2)]，真下　由美[2)]，良沢　昭銘[2)]

【緒言】4型胃癌は，時に内視鏡生検診断に難渋する.近年は，4型胃癌診断における超音波内視鏡下穿刺吸引法（EUS-FNA：Endoscopic Ultrasound - guided fine needle aspiration）の有用性が報告されている.
【目的】4型胃癌に対するEUS-FNAの有用性について検討した.
【対象】2019年1月から2022年7月の間に，上部消化管内視鏡検査生検にて確定診断に至らず，EUS-FNAが施行された4型胃癌疑い4例.
【方法】EUS-FNAにおける穿刺針，穿刺部位，組織診断について後方視的に検討した.
【結果】穿刺針は22G 2例，19G 2例. 穿刺部位は全例胃体部. 全４例組織診断可能であった.
【結論】4型胃癌に対するEUS-FNAは組織診断率100%を示した. 内視鏡生検による組織診断が困難な4型胃癌症例に対してEUS-FNAは有用な診断法と考えられた.

5. 膵石により急性胆管炎を発症した1例

＜蕨戸田＞　戸田中央総合病院[1)]，同　消化器内科[2)]
○牧野　未緒（研修医）[1)]
朝井　靖二[2)]，林　　真里[2)]，杉本　　啓[2)]，種井　博紀[2)]，中島　啓佑[2)]，
井田　知宏[2)]，香川　泰之[2)]，岸本　佳子[2)]，堀部　俊哉[2)]，原田　容治[2)]

症例は90歳代男性. 20XX年7月に心窩部痛を主訴に紹介受診された. 血液検査にて肝胆道系酵素,アミラーゼおよび炎症反応上昇を認め，単純CTにて胆嚢腫大,胆管拡張および肝外胆管に結石と思われる高吸収域を認めた. 以上より総胆管結石による急性胆管炎および胆石性膵炎を疑い同日，緊急ERCPを行った. Vater乳頭部に白色調結石が嵌頓しており，カテーテル挿入のみで自然排石された. 内視鏡治療後は経過良好で第17病日に退院となった. 過去の腹部CT所見で主膵管に10mm大の膵石を認め慢性膵炎の診断となっていたが，入院時腹部CTで膵石が消失していたこと，これまで胆石の指摘がなかったことから膵石のVater乳頭部嵌頓による急性胆管炎と診断した. 医学中央雑誌にて，「膵石，急性胆管炎」をキーワードに検索したところ，これまで12例のみの報告であり，本症例は稀な1例と考えられた. 今回，膵石により急性胆管炎を発症した1例を経験したため文献的考察を加えて報告する.

6. 食道癌に対してフルオロウラシルとニボルマブを用い発熱性好中球減少症を発症した症例

＜朝霞＞　国立病院機構埼玉病院[1)]，同　消化器内科[2)]
○山城　一輝（研修医）[1)]
倉持みずき[2)]，寿美竜太郎[2)]，山口　晃弘[2)]，伊倉　顕彦[2)]，高城　　健[2)]，
萩原　裕也[2)]，細田　泰雄[2)]

症例は70代男性. 20XX年X月下旬より背部痛，嚥下困難が出現し同年X月に当科紹介受診. 胸部中部食道癌 cStsge Ⅳaの診断に至った. 入院中後縦隔への食道穿通を認め，ステントグラフト，食道ステントを挿入. その後，フルオロウラシル+ニボルマブを開始した. 化学療法開始5日目より好中球が1000台まで減少し，発熱性好中球減少症と診断され抗菌薬，G-CSF投与等で治療したがその後も好中球の回復を認めずDICを併発. その後死亡となった.
今回の症例では，化学療法によるものと思われる著明な好中球減少が見られた. 一般的に好中球数は改善するが，本症例では長期間に渡り改善が見られなかった. このことは5-FU系抗癌剤の解毒代謝酵素であるジヒドロピリミジンデヒドロゲナーゼ(DPD)の遺伝子異常による酵素機能低下の影響が示唆された. DPD遺伝子異常の可能性がある一例を経験したため若干の考察を交えて報告する.

消化器内視鏡

7. 当施設における上部消化管内視鏡検査による胃がん検診症例の検討 ―対策型検診症例と任意型検診症例との比較―

<川口>　はしもと内科クリニック 内視鏡センター[1)]，同　内科[2)]
○清水　喜徳[1)]
橋本　幹生[1)2)]，橋本佐知子[2)]

【背景】当院では上部消化管内視鏡を用いて「対策型」および「任意型」胃がん検診を行っている．今回，対策型胃がん検診症例（PGE群）と任意型胃がん検診症例（OGE群）の検査結果を比較検討した．

【対象と方法】2021年度（11か月間）に施行されたPGE群 223例とOGE 群225例を対象に，食道病変，胃病変，十二指腸病変，背景胃粘膜，除菌歴について検討した．

【結果（PGE群 vs OGE群）】患者背景では年齢(歳)：64.6±9.9vs69.9±11.1と男女比(男:女)：81:142vs118:107に有意差がみられた．病変では腸上皮化生：1例vs16例で有意差がみられ，胃底腺ポリープがPGE群に，黄色腫がOGE群に多い傾向であった．胃背景粘膜は萎縮(無:有)：108:115 vs 71:154，ピロリ菌検査歴(無:有)：108:115 vs 150:75で有意差がみられ，ピロリ菌未検査例の追加検査がPGE群に，追加検査陽性がOGE群に多い傾向であった．

【結語】PGE群はやや若年の女性が多くピロリ菌非感染所見が多い一方で，OGE群はやや高齢の男性が多くピロリ菌感染所見が多い傾向であった．

8. 大腸内視鏡検査と同処置後の併発症 (大腸穿孔) 発症例に関して．対処に関しての反省点と補償内容の検討．冷静な対処が一番大切．

<岩槻>　岩槻内科胃腸内科　消化器内科
○松本　博成

大腸内視鏡検査は大腸がんの発見かつ予防に必須なゴールデン・スタンダードである．しかし稀な併発症として大腸穿孔がある．個人医院であっても一定の頻度で併発症は発生する．当院では筆者自身が25年間（約2万例）で3例の穿孔例を経験した．幸いにして筆者に死亡例は無く，全員が回復している．実際に内視鏡時併発症の当事者となると，患者に対して入院の説明，受け入れ先の病院の手配，救急車での搬送，その家族に対しての弁明，さらに後日，保険会社，弁護士を通しての補償問題の対応と一人クリニックでは院長はパニックとなる．患者の身，立場になることが一番大切ではある．しかし過剰でもなく不足でもない冷静な患者対応も必要である．筆者，経験例全3例の併発症発症後の具体的なk経過と対処，補償内容，補償額を提示し検討を加える．上記3例の補償額総額は最低80万円，最高376万円．平均239万円であった．

9. この8年間に経験した重症慢性膵炎・膵石症の91例

<川口>　埼玉協同病院　消化器科
○辻　　忠男
孫　　国東，忍　　哲也，大石　克巳，守谷　能和，小野未来代，増田　　剛

<初めに>　膵石症に合併した重症膵炎は治療困難例が多く，予後不良の場合が多いと報告されている．そこで自験91例の治療法・予後等に付き検討する．

<対象及び方法>　この8年間に当院で経験した膵石症は444例で，その内膵仮性嚢胞・WONや胸腹水を合併した重症膵炎例は91例と全体の20.0%を占めた．この91例を対象に，その基礎疾患・治療法・予後等に付き検討する．

<結果>　91例の内訳は，男80例は全てアルコール性，女11例は不完全癒合症1例以外はアルコール性であった．治療はESWL，経皮的ドレナージ，内視鏡等による治療を行った．内視鏡的治療の内容は，経主副乳頭的ステント・ドレナージチューブ留置等であった．入院期間は3週間から2か月で，予後は全例良好であった．

症例１　35歳男　アルコール性慢性膵炎・膵石症．腹痛で入院．ＣＴで心窩部に巨大なWONを認めた．経皮的ドレナージ，経乳頭的膵管ステント・経鼻ドレナージを留置した．2週後には著明に改善しステント等は抜去できた．

<結語>　重症慢性膵炎・膵石症の治療には，ESWLや内視鏡治療等による集学的治療が有効である．

透析

10. 当院におけるウパシカルセトナトリウム水和物の使用経験

＜狭山＞　さやま腎クリニック　人工透析内科
○池田　直史

【目的】当院におけるウパシカルセトナトリウム水和物の使用経験を評価する.
【方法】当院通院中の維持血液透析患者でガイドライン上必要とされるSHPT患者50名（年齢：63.3±13.8歳，透析歴：9.2±8.7年）を対象にウパシカルセトナトリウム水和物投与開始前と後のそれぞれ6カ月間を用い血清P値や血清Ca値，PTH値に加え骨代謝マーカーの変化を比較検討した．経口Calcimimetics製剤からの切り替え群については変更時に1週間のウオッシュアウト期間を設ける群と設けない群に分け，変更前後の血清Ca値の比較検討を行った.
【結果】50例中，経口Calcimimeticsからの切り替え群は43例，未投与例は6例，Calcimimetics注射製剤からの切り替えは1例であった．変更後，消化器症状などの副作用にて中止した症例はいなかった．本検討は現在進行中であり文献的考察を加えて報告する.

11. 短期間で狭窄・閉塞を繰り返し複数回VAIVTを施行した症例にステント留置を行った1例

＜大宮＞　博友会　友愛日進クリニック　内科　泌尿器科[1)]，博友会　友愛クリニック　内科[2)]
○下山　博史[1)]
黒川　仁[2)]，加藤　仁[2)]，中里　優一[1)]，下山　博身[2)]

【症例】67歳女性.原疾患は慢性糸球体腎炎で40年前に血液透析を導入された.X-9年に当院を紹介受診.左前腕橈骨動脈から上腕静脈への人工血管を用いたシャントの人工血管流出部に狭窄病変が認められた.以後,病変の狭窄や血栓閉塞を繰り返した.X-6年に当院と他院にて2回右手内シャント増設術施行されたが閉塞し,左内シャントを継続使用することとなり,その後もVAIVTと手術を繰り返していた.この度,人工血管内シャントの静脈側吻合部狭窄治療にステントグラフトの使用が可能となり,VIABAHN®6mm×50mmを留置した.挿入後6カ月経過したが経過良好である.
【考察】長期透析患者の増加によりシャント治療が難渋する症例が増加してきている.治療デバイスは日々進歩しており適切に使用することが重要であると思われた.
【結語】短期間で狭窄を繰り返した病変にステントグラフト留置し開存期間が延長する可能性がある.

12. Best supportive care（BSC）となった担癌患者さんの腎代替療法（Renal replacement therapy：RRT）について

＜熊谷＞　くぼじまクリニック　内科[1)]，同　外科[2)]
○野原　惇[1)]
野原ともい[1)]，安部　望[2)]，大島　譲二[1)]

【症例1】70代男性．左腎癌で左腎摘出後，肺転移再発を認め，治療行うも効果なくBSCの方針となり，CKD管理目的に当院へ紹介．RRTは血液透析を希望したが，癌の病状によって再度検討する方針とした．以後，腎機能は悪化したが状態は安定していたため血液透析導入．近医緩和ケア科へも併診中であったが，癌病状悪化あり近医へ入院，透析離脱となり永眠.
【症例2】60代男性．腎硬化症に伴うCKDで当院通院中に肺癌が判明し，専門病院受診したが全身褥瘡もありBSCの方針となり，他院緩和ケア科へも紹介．経過中に脱水によるAKI，肺炎を発症し状態悪化，RRTは困難で他院緩和ケア病棟へ転院.
【考察】癌合併のCKD患者さんは増加傾向だが，RRT選択については，癌の予後や，患者さんの状態を考慮して慎重に行う必要がある．また患者さんには癌と腎不全という肉体的，精神的負担がかかるため緩和ケア科や心療内科との連携が重要である.

泌尿器科

13. 未治療糖尿病に合併したフルニエ壊疽の2症例

＜大宮＞　彩の国東大宮メディカルセンター[1)]，同　泌尿器科[2)]，同　形成外科[3)]，同　麻酔科[4)]
○須田　祥平（研修医）[1)]
岡田　栄子[2)]，佐藤　克彦[2)]，五十嵐智博[2)]，伊藤亜希子[2)]，山本　有祐[3)]，
藤岡　　丞[4)]

症例１は49歳男性，会陰部からの異臭を自覚したため受診し，陰嚢部にガス産生の感染と皮膚壊死を認め，フルニエ壊疽と診断した．直ちに陰嚢部デブリードマン，精巣摘除をおこない，二期的に閉鎖し二か月で完治した．症例２は62歳男性，発熱と陰嚢の腫脹，疼痛のため受診し，会陰部から上腹部におよぶ握雪感を伴う発赤を認めた．画像上で同部位にガス貯留があり，フルニエ壊疽による菌血症と診断した．会陰部から上腹部を広範囲に切開，壊死組織を摘除しデブリードマンを行い，膀胱瘻造設した．術後は局所陰圧閉鎖療法を併用，適切な抗菌薬投与にて皮膚欠損なく良好な経過をたどった．フルニエ壊疽は早期の診断と外科的デブリードマン，適切な抗菌薬投与をはじめとした集学的管理を要す，生命予後不良な疾患である．今回，我々は早期診断，迅速な局所治療により良好な経過を辿った２症例を経験したので報告する．

14. 化学療法にて縮小した肝転移との鑑別を要する肝血管腫を合併した転移性精巣腫瘍の1例

＜越谷＞　獨協医科大学埼玉医療センター　泌尿器科
○辻岡　博貴
大坂　晃由，泉　　敬太，岩端　威之，中山　哲成，瀬戸口　誠，井手　久満，
新井　　学，徳本　直彦，宋　　成浩，齋藤　一隆

【緒言】精巣腫瘍では肝転移を認めることもあるが，時に血管腫などの良性腫瘍との鑑別を要することもある．
【症例】20代，男性．右精巣腫瘍を指摘され紹介受診．腫瘍マーカー（LDH, AFP, hCG）は全て陰性であった．CTにて傍大動脈リンパ節腫大（最大径64mm），および肝臓に，動脈相で辺縁域が濃染し，門脈相で中心部に造影効果が拡大する低吸収域の多発腫瘤を認めた．同肝臓病変は超音波で高エコー結節を示し，肝血管腫が疑われた．右高位精巣摘除術を施行し，seminoma(T3N3M0, stage IIa)と診断した．BEP療法を3コース施行し，リンパ節転移は完全消失した．肝病変は縮小・一部は消失し，肝転移の可能性が否定できないものの，残存病変はFDG-PETで異常集積を認めず，治療前画像所見と合わせ，肝血管腫と考えられた．
【考察】化学療法により縮小した肝血管腫を合併した転移性精巣腫瘍の1例を経験した．

15. 当院における転移性腎癌患者に対するカボザンチニブの使用経験

＜浦和＞　さいたま市立病院　泌尿器科
○松林　秀幸
村上　哲史，楊井　祥典，吉峰　俊輔，増田　　毅

カボザンチニブは血管内皮細胞増殖因子受容体(VEGFR)，肝細胞増殖因子受容体(MET)，growh arrest-specific 6(GAS6)受容体(AXL)に対する阻害作用を有し，根治切除不能又は転移性の腎細胞癌患者に対して適応とされている．当院では2020年6月から2022年5月までに転移性腎癌の8症例に対してカボザンチニブを使用した．
平均年齢は68.4歳(47-78歳)，淡明細胞型腎細胞癌7例・嫌色素性腎細胞癌1例，IMDC risk分類(favorable risk:1例，intermediate risk:6例，poor risk:1例)，転移臓器（肺:6例，骨:3例，リンパ節:2例，肝:1例）であった．主な有害事象として高血圧4例，甲状腺機能低下5例，肝機能障害2例，薬剤性肺炎1例を認めたが，適切な副作用マネージメントを行うことで副作用の重篤化を回避することができた．

16. オリゴ転移尿路上皮癌の転移巣に対する放射線治療の治療成績

＜北足立＞　埼玉県立がんセンター 泌尿器科[1)]，同　放射線治療科[2)]
○丸山　理子[1)]
三谷　康輝[1)]，倉科　　凌[1)]，井上　雅晴[1)]，松岡　　陽[1)]，坂本宗一郎[2)]，
松井　利晃[2)]，村田　裕人[2)]，島野　靖正[2)]，牛島　弘毅[2)]，工藤　滋弘[2)]，
影山　幸雄[1)]

【緒言】オリゴ転移尿路上皮癌(OMUC)の転移巣に対する放射線治療の予後に与える影響は明らかでない.

【方法】2011年4月から2022年4月にOMUC（単一臓器への転移, 転移数3個以下, 最大径5cm以下, 肝転移なしを満たす）の診断で，RECIST version1.1で定義される測定可能な転移巣に対して放射線治療を行った5例の治療成績を後方視的に検討した.

【結果】男性4例（80%）,年齢中央値（範囲）77 (72 – 83) 歳, 転移部位はリンパ節2例, 軟部組織2例, 肺1例, 転移数は1個3例, 2個2例, 転移巣径中央値18 (16 – 36) mm, 照射線量中央値55 (42 – 69) Gy, 抗癌剤併用3例 (60%). 3例(60%)で局所制御（部分奏功以上の治療効果）を認めた. 観察期間中央値8ヶ月において, 3例に進展を認め, 1例が癌死した. 1年無増悪生存率, 全生存率はそれぞれ40%, 100%であった.

【結語】OMUCの転移巣に対する放射線治療は予後改善に寄与する可能性が示唆された.

17. 尿路上皮癌に対するエンホルツマブ ベドチンの初期使用成績

＜北足立＞　埼玉県立がんセンター　泌尿器科
○三谷　康輝
丸山　理子，倉科　　凌，井上　雅晴，松岡　　陽，影山　幸雄

【目的】抗Nectin-4抗体微小管阻害薬複合体のエンホルツマブ　ベドチン(EV)は, 白金製剤を含む化学療法およびPD-1またはPD-L1阻害剤による治療歴のある局所進行性または転移性の尿路上皮癌に対して2021年に適用可能となった. 当院でのEVの初期使用成績について報告する.

【対象と方法】白金製剤およびPD-1阻害剤の治療後の転移性尿路上皮癌6例. EV 1.25mg/kg週1回を3週, 4週目休薬のコースで投与した. 奏効率, 有害事象について検討を行った.

【結果】EV投与開始時の年齢中央値75.5(51－80)歳, ECOG PS中央値 0.5 (0－3). 投与コース数中央値 1.5 (1－5). 観察期間中央値 3カ月(1－8). 最大治療効果はPR 2例, SD 1例, PD 3例であった. 皮膚炎2例, 下痢1例, 神経障害1例を認めたが, grade 3以上の有害事象は認めなかった. 有害事象による投与中止症例はなかった.

【結論】尿路上皮癌に対するEVの初期使用成績を報告した. 有効性と安全性について継続評価が必要である.

18. 前立腺癌の頭蓋底転移による神経症状に放射線治療が著効した1例

＜南埼＞　新久喜総合病院[1)]，同　泌尿器科[2)]
○春野　道子（研修医）[1)]
相川　　健[2)]，今荘智恵子[2)]，福田　　護[2)]

症例は73歳, 男性. 右半身の痺れを主訴に神経内科で精査したところ, PSA310と高値であり当科紹介された. 前立腺生検で, 12本中12本からGleason Score 5+4の前立腺癌が見つかった. 画像診断でT3N1M1（骨）であり, ホルモン療法開始した. 治療開始後2年半の間にPSA再燃あり, 新規ホルモン薬のアビラテロン, エンザルタミドなども使用してきたが徐々にPSAは上昇した. CT検査では, 椎骨, 腸骨への骨転移巣増悪を認め, 原発巣とリンパ節は縮小維持をしていた. 初診時より2年半後に, 突然左眼瞼下垂, 左視力低下, 頭痛, 嘔気嘔吐を主訴に当院救急受診した. 頭部MRIで頭蓋底に骨破壊像, 視神経圧排所見を認めた. 前立腺癌の頭蓋底転移による神経症状と判断し, 放射線40Gy照射した. 頭蓋底の骨転移は縮小し, 左眼瞼下垂, 左眼視力は回復した.

19. 転移性去勢感受性前立腺癌に対するホルモン単独療法の有効性について

＜上尾＞　上尾中央総合病院　泌尿器科[1)]，千葉県がんセンター　泌尿器科[2)]，
白岡中央総合病院　泌尿器科[3)]
○田畑　龍治[1)]
佐藤　聡[1)]，田中　侑宜[1)]，田中　玲香[1)]，篠原　正尚[1)]，小川　一栄[1)]，
藤森　大志[1)]，森山　真吾[1)]，川島　洋平[1)]，萩原　和久[2)]，木田　智[3)]

【目的】転移性去勢感受性前立腺癌（mHSPC）治療において，PSAレスポンスを用いてホルモン単独療法（ADT単独）とUpfront ARAT（Upfront）の使い分けができるかを後方視的に検討する．
【対象と方法】PSAレスポンスはEAU guidelineを参考に，ADT単独またはUpfrontにより7か月以内にPSA値が0.2ng/ml以下に低下した場合と定義し，PSAレスポンスを満たした49例を対象（ADT単独＝34例，Upfront＝15例：症例集積期間2013～2021年）とした．主要評価項目は全生存率（OS）とした．
【結果】患者背景：ADT単独とUpfrontの観察期間・年齢・高腫瘍量（CHAARTED）は各々50か月 vs. 15か月（P<0.01）・70歳 vs. 76歳（P<0.05）・19% vs. 11%（NS）であった． OSはADT単独群，Upfront各々100% vs. 100%(1年)，100% vs. 83.3%（2年）であった（NS）．
【結論】転移性去勢感受性前立腺癌において，PSAレスポンス（7か月以内にPSA値が0.2ng/ml以下に低下）を認めた場合，ADT単独療法がUpfrontに匹敵できる可能性が示唆された．

20. ロボット支援下前立腺全摘術後に下腿のコンパートメント症候群を呈した一例

＜蕨戸田＞　戸田中央総合病院[1)]，同　麻酔科[2)]，同　循環器内科[3)]
○加藤　諒（研修医）[1)]
安藤　千尋[2)]，船津　歌織[2)]，工藤　愛理[2)]，眞鍋亜里沙[2)]，渋谷まり子[2)]，
伊佐田哲朗[2)]，佐藤　信也[3)]

症例は56歳男性，身長165cm，体重76kg，BMI28，高血圧の既往があった．全身麻酔導入後，砕石位，20度の頭低位をとり，前立腺癌に対してRARPを施行した．手術時間7時間17分（砕石位5時間37分），麻酔時間9時間20分だった．術中経過は安定しており，術後麻酔覚醒し抜管した．その直後から両下肢の疼痛を訴え，同部位に腫脹，硬結を認めた．直ちに区画内圧を測定すると上昇を認め，下肢コンパートメント症候群と診断し緊急筋膜減張切開を施行した．4週間後に自宅退院となったが，現在もリハビリは継続している．
術後の下肢コンパートメント症候群は比較的稀な合併症であるが，長時間手術，術中体位（砕石位，頭低位），肥満などのリスク因子が存在する．腹腔鏡下手術やロボット支援下手術等，砕石位での長時間手術が盛んに行われるようになっており，その合併症を念頭に周術期管理を行う必要がある．

21. 開腹/腹腔鏡下/ロボット支援腹腔鏡下膀胱全摘除術の単一施設での比較

＜川口＞　済生会川口総合病院　泌尿器科
○坂本　鉄志
橋本　恭伸，稲川　徹，加藤　慎也

ロボット支援腹腔鏡下膀胱全摘除術（RARC）は開腹手術（ORC），腹腔鏡手術（LRC）と比較し低侵襲とされているが，実臨床での手術時間，出血量，在院日数の比較を単一施設でおこない検討した．対象は男性の回腸導管造設術による再建症例，尿道引抜きの有無は問わず，回腸導管造設術は体外で作成した．ORCは2000年から2013年に施行した51例のうち当該症例25例．LRCは2016年10月より2019年10月までに施行した23例中当該症例10例．RARCは2019年11月から2021年8月までに施行した30例のうち当該症例12例で検討した．ORC/LRC/RARCの順に，手術時間510分/596分/464分．出血量2216ml/409ml/90ml．在院日数49.4日/32.9日/28.7日だった．ORCとLRCの比較では出血量と在院日数は優位に減少したが，手術時間に差は認めなかった．ORCとRARCの比較では出血量，在院日数に加え，手術時間も優位に減少した．LRCとRARCの比較では手術時間，出血量が優位に減少した．在院日数は不変だった．ORCからLRCの変遷で出血量，在院日数の改善を認めたが，手術時間は改善されなかった．RARCの導入により手術時間も改善され，出血量はさらに改善された．

22. 上尾中央総合病院泌尿器科のデジタル化における現状と課題

＜上尾＞　上尾中央総合病院　泌尿器科
○藤森　大志
佐藤　　聡，田中　佑宜，田中　玲香，篠原　正尚，小川　一栄，田畑　龍治，
森山　真吾，川島　洋平

泌尿器科ではNCDの入力が開始し，働き方改革などの社会変革の中で地域病院でのデータ入力・活用が大きな課題となっている.（当院の電子カルテはNECのMegaOakHRである.）
当科でのNCDの入力は登録する情報の質に合わせて医師，看護師，クラークで分担し，カルテ内のMicrosoft　Excelのフォーマットに入力し，クラークがNCD Helperという入力支援ソフトを利用して自動入力し，省力化に成功した.
しかし新たな課題として，データ指標が即座に表示できないため意思決定に活用しにくく，医師に対する督促が入力行為より負担になるようになった. そのため意思決定や医師の行動変容のためには即時性のあるデータベースの形成が必要であると考え，データ指標が二次的に表示可能なダイナミックテンプレートを利用する事となった.
診療科レベルの医療現場でのデジタル化・効率化は始まったばかりであるが働き方改革に伴い，必須となるであろう. その中での直面した課題と解決法を提示する.

精神神経科

23. 22q.11.2欠失症候群患者の精神病症状に対してblonanserin tapeが効果的であった1例

＜浦和＞　浦和神経サナトリウム　精神科
○末吉　利成
商　　真哲，菊池　　章

22q.11.2欠失症候群は，5000人に1人程度の特徴的顔貌，ファロー四徴症，精神病症状等を主徴とする先天性疾患である．今回，同疾患でblonanserin tapeが効果的であった症例を経験したため報告する．50代，男性．X-17年に統合失調症及び精神発達遅滞と診断された．当院にはX年に初診．被害妄想的な訴えが多く，情動は不安定だった．X+3年に無銭飲食で警察沙汰となり，同月当院に医療保護入院となった．ファロー四徴症を合併し，入院後検査で22q.11.2欠失症候群と判明．抗精神病薬を各種投与したが，精神病症状への効果は限定的であった．妄想が継続し，内服薬の拒否もあり，X+9年7月より貼付薬であるblonanserin tape 80mgを開始した．以後，情動は安定し，逸脱行動も認められなくなった．22q.11.2欠失症候群の精神病症状に対して，貼付薬が選択肢となる可能性がある．

産業医

24. 産業医活動での健康診断の結果チェックと終了判定等7つの基礎的業務内容のうち，衛生委員会の参加と職場巡視について述べる

＜北足立＞　北本整形外科　整形外科
○柴田　輝明

産業医活動での健康診断の結果チェックと終了判定等７つの基礎的業務内容のうち，衛生委員会の参加と職場巡視について述べる．

産業医活動での７つの基礎的業務内容は下記の如くである

1）健康診断の結果チェックと終了判定　（新型コロナウイルス感染拡大の影響）
2）ストレスチェック制度に基づく高ストレス面接指導
3）休業者に対する復職の可否の意見
4）就業上の配慮に関する意見
5）長時間労働者への面接指導
6）衛生委員会の参加
7）最低2ヶ月に1回の職場巡視

この中で，私の産業医活動において，事業場内での安全衛生委員会は，毎月1回開催して，事業場内の産業保健スタッフによるケアや，毎月1回の職場巡視による職場内の改善を行っているが，この事は非常に重要と考える．

25. 衛生委員会に関する調査

＜南埼＞　新井病院　内科[1)]，土屋医院　内科[2)]，内田クリニック　内科[3)]，
みさと駅前クリニック　内科[4)]，上青木中央醫院　外科[5)]，北本整形外科　整形外科[6)]，
藤田医院　内科[7)]，田中ファミリークリニック　整形外科[8)]，西熊谷病院　精神科[9)]，
耳鼻咽喉科市川医院　耳鼻咽喉科[10)]，松本医院　内科[11)]，寺師医院　内科[12)]，
広沢クリニック　内科[13)]，松本皮膚科形成外科医院　皮膚科形成外科[14)]
○関谷　栄[1)]
土屋　崇[2)]，内田　治[3)]，草彅　博昭[4)]，岡崎　俊哉[5)]，柴田　輝昭[6)]，
藤田　安幸[7)]，田中洋次郎[8)]，林　文明[9)]，武石　容子[10)]，松本　雅彦[11)]，
寺師　良樹[12)]，廣澤　信作[13)]，松本　吉郎[14)]

【目的】産業医に課せられている衛生委員会の実態と問題点を検証し，今後の活動に活用させる．

【方法】埼玉県医師会産業医会会員に令和４年９月にアンケートを実施した．

【結果】埼玉県医師会産業医会会員1256名に書面によるアンケートを実施した．衛生委員会の開催頻度と産業医の参加頻度，開催方法（対面，Zoom，書面）とその1回あたりの時間，労働災害に関わる案件に対する対応法，長時間労働者への対応，労働者の健康保持増進を図るための講話や講演会に関わるアンケートを実施した．結果は，現在分析中であり当日報告する．

【考察】衛生委員会活動の現状と展望について報告する．

26. 大宮地域産業保健センターにおける騒音性難聴への取り組み

＜大宮＞　大宮地域産業保健センター　産業保健
○武石　容子
松本　雅彦，須田　健夫，田原　泰久

騒音性難聴は今なお年間労災認定件数が200件を超え，看過することのできない疾患である．近年，産業構造の変化により，騒音作業が大企業から中小企業へ移行していることから，騒音障害防止のために小規模事業場への手厚い産業保健サービスが必要になっている．そこで第55回本会では，大宮地域産業保健センター（埼玉産業保健総合支援センター大宮地域窓口）の一般定期健診の選別聴力検査を活用した取り組みについて報告したが，今回は騒音健診の気導純音聴力検査による事後措置について紹介する．当センターには日本耳鼻咽喉科頭頸部外科学会認定騒音性難聴担当医の資格を持つ登録産業医及び産業保健相談員5名が配置されており，健康相談（その他）において，騒音健診結果から事後措置について意見聴取が実施された．今後，「騒音障害防止のためのガイドライン」の改正が予定されており，それに関する対応も求められるものと思われた．

27. 埼玉産業保健総合支援センター利用事業場における新型コロナウイルス対策の取り組みについて

＜大宮＞　松本医院　内科[1)]，埼玉産業保健総合支援センター　所長[2)]，同　運営主幹[3)]，
同　副所長[4)]，同　専門職[5)]
○松本　雅彦[1)3)]
金井　忠男[2)]，嶋田　敏晴[4)]，川崎　聡子[5)]

2019年12月に中国武漢で発生した新型コロナウイルス（以下；covid-19）は，3年を経った現在も未だ収束を見ない状況となっている．この間，事業場においては経済が停滞する中で従業員への感染対策に苦慮されていることと思う．一方，産業医もまたコロナ禍で事業場訪問（職場巡視）を控えざるを得ないなど，経済活動のみならず産業保健活動においても影響が続いている．このような状況下で，事業場は安全配慮義務（労働契約法第５条）により，必要な感染対策を講じなければならないことから，事業場としてcovid-19の感染対策をどのように実施しているのか，実際の取り組みについて，埼玉産業保健総合支援センター利用事業場を対象に，アンケート調査を行ったので結果を報告する．

28. 過去のB型肝炎ワクチン接種歴の問診により，職員健診のHBs抗体（定性/定量）の検査結果を説明・解釈可能である

＜吉川松伏＞　医療法人社団協友会　吉川中央総合病院　整形外科
○段　　佳之
阿部　哲士

当院では事務職を含む全職員に，健診時にHBs抗体（定性/定量）の検査を行っている．本年度より病院主導で職員B型肝炎ワクチン接種を行う運びとなった．接種対象者の抽出のため，過去のHBs抗体陽性歴ならびにB型肝炎ワクチン接種歴について問診票調査を行った．その結果，

・ワクチン接種歴ある/なしは，おおむね半々であった．接種歴なしの職員は事務職が多く，全員がHBs抗体（-）の結果で，定量では3未満（＝測定限界以下）が90％を占めた．

・接種歴ありの職員は，大多数が問診上接種奏功の結果であった．しかし抗体は，（-）と（+）が相半ばする結果であった．抗体（-）の症例は，いったん陽性化した抗体が，時間の経過により濃度が低下して陰性化したと考えられる．

ガイドラインでは，過去にワクチン接種が奏功した症例は，一生にわたる免疫が成立したと考えられている．今回の結果より個々の職員について最も適切な接種方法が示されると考えられる．

在宅医療・地域医療連携

29. 医師会コロナ往診チーム（KISA2隊東入間）のCOVID-19第7波以降の活動

＜東入間＞　安藤医院　内科[1)]，竹下内科　内科[2)]，上福岡総合病院　外科[3)]，
おぎそハートクリニック　循環器内科[4)]，日鼻医院　内科[5)]，
じゅんファミリークリニック　内科[6)]，イムス富士見総合病院　血管外科[7)]，
根本外科整形外科　外科[8)]，山田内科クリニック　内科[9)]
○安藤聡一郎[1)]，
青木　正幸[2)]，井上　達夫[3)]，小木曽正隆[4)]，日鼻　靖[5)]，佐藤　純[6)]，
鈴木　義隆[7)]，根本　光洋[8)]，山田　明[9)]

COVID-19第7波は，感染者数，死者数とも大きな流行の波となった．病床は逼迫し，脱水，細菌感染の併発などのため在宅医療を必要とする患者も多発した．当医師会では，すでに実績を上げているKISA2隊大阪とも連携し，患者さんを在宅で支える取り組みを始めた．チームは2022年3月に結成．チームは，拠点（担当看護師1名），9医療機関（2病院，1有床診療所，6無床診療所），5訪問看護ステーション，4薬局，1福祉用具事業所からなっている．保健所からの依頼を拠点が受け，輪番で決めた医師に連絡し往診．薬局が抗ウイルス薬の適応等を確認し，患者の状態に応じ，入院させたり，訪問看護ステーションと連携し在宅療養を継続するなどしている．MCSにより情報はチーム全体で共有している．抄録作成時点で，対応症例の半数以上はCOVID-19としては軽症ながら，細菌性肺炎，尿路感染症，大腿骨頸部骨折などを併発した症例で，一部は入院を要した．往診チームの概要と往診症例の特徴をまとめ報告したい．

30. 新型コロナウイルスによるがん患者終末期医療の在宅診療への影響

＜本庄児玉＞　本庄早稲田クリニック　内科
○荻野　隆史
林　克美，橋本　勝善，関山　裕詩，熊倉　久夫

はじめに：新型コロナウイルスにより多くの病院で入院患者の面会禁止や制限が実施されている．このためがん患者終末期医療の在宅診療について検討した．

対象および方法：当クリニックで2016年10月より2022年9月まで142名の患者の看取りを行い，うち施設は72名，在宅が70名であった．在宅患者のうちがん患者の看取りを行った58名（平均年齢：74.6歳，往診期間：2-155日）を対象とした．コロナ前の2016年10月から2020年3月まで3年6ヶ月で14名（74.8歳），2020年4月より2022年9月まで2年6ヶ月で44名（74.5歳）であった．またコロナ前後の比較で往診期間は10.7日VS28.0日と増加したが，酸素投与例は78.5%VS68.2%，点滴施行例は42.9%VS50.0%で有意差はなかった．

まとめ：コロナ後におけるがん患者終末期医療の在宅診療では患者数，往診期間がともに増加した．

31. 超高齢社会における在宅医療の役割～医師臨床研修ガイドラインを踏まえた重要性～

＜春日部＞　春日部在宅診療所ウエルネス　内科　小児科　緩和内科[1)]，同　看護部[2)]，同　地域連携部[3)]
○笹岡　大史[1)]
石井　健治[2)]，松田　沙織[2)]，木村　順子[2)]，杉村　円[3)]，石川智恵子[3)]，
折原　英子[3)]，宮代　愛梨[3)]

【背景】　医師臨床研修指導ガイドラインでは，地域医療を必修分野として，在宅医療の研修を含めることになっている．在宅医療は年々重要性を増してきているが，基幹病院で現在活躍されている勤務医や開業医には，在宅医療の現状が啓発されていない現実がある．

【課題】 これまで大学病院で循環器専門医として急性期医療を実践し管理職を経験しながら，患者の高齢化や病院経営の難しさを知る．老衰と共に認知症も合併した高齢者の入院は困難になり，行き場所を失った患者が増えている現実を目の当たりにした．

【考察】在宅医療に特化した診療所を開業したが，地域では通院困難で薬を家族が取りに行く患者も増えている．また，介護施設に入居する患者が，体調悪化時に往診を受けることが出来ずに，救急搬送になるが搬送困難で救急車が足止めを受けることもある．外来開業医にも影響を及ぼし診療中に入院困難で，在宅医療を主としている当院へ緊急の診療依頼を受けることもある．

【結論】超高齢社会という背景をもとに在宅医療を必要とする患者が増えており，勤務医や外来開業医が在宅医療を知る機会と在宅医へのキャリアチェンジも必要になっている．

32. 特別養護老人ホームにおける高齢者症候性てんかん

＜朝霞＞　TMGサテライトクリニック朝霞台　在宅医療部
○浅井　彰久

往診医として，地域密着型特別養護老人ホームの嘱託医をさせていただき４年．高齢者てんかんについては，外国の知見ではアルツハイマー型認知症の3割に生じているといわれ，理解もすすんでいるといわれている．我が国の報告でも，高齢化が進むにつれ，従来のてんかん発作とは異なる高齢者の意識消失のくり返し，わずかな時間の行動異常，朝ご飯は元気なく食べなかったのに昼ご飯は元気に召しあっがてますなど，症候性てんかんが報告され，認知症と誤らないようにと言われている．私自身も，脳卒中後の高齢患者さんの一人が，症候性てんかんによる行動異常を物忘れ外来の精神科の先生より指摘されたのをきっかけに興味をもった．29床の特養であるが，観察していると常に7人から8人の方が症候性てんかんによる症状をお持ちで，内服管理にて症状の消失が認められている．諸外国と同様に，認知症の3割位の方が症候性てんかんを生じており，相当数あるという印象である．

眼 科

33. 埼玉県研修指定病院における眼科医師の休業・休暇取得状況　ーダイバーシティ推進委員会アンケート結果の報告ー

＜県医師会＞　埼玉県眼科医会　理事・ダイバーシティ推進委員会担当
○西尾　正哉

【目的】県内の研修指定病院における眼科医師の産前産後休業・育児休業・介護休業・子の看護休暇・生理休暇（以下休業・休暇）の取得状況を調査する.

【方法】6つの研修指定病院へ所属医師の休業・休暇の取得状況についてアンケート調査を依頼した. 対象は2020年1月から2022年4月までの期間内に在籍した眼科医師全員である. それぞれの休業・休暇について, 取得権利者・取得希望者・実際の取得者を集計した.

【結果】アンケートは5施設から回答が得られた. 対象となったのは女性16名, 男性60名であった. 産前産後休業は2名の該当者がおり, 2名とも取得した. 育児休業については, 権利者が8名（女性2名・男性6名）おり, うち女性は2名, 男性は4名取得した. その他の休暇は取得者がいなかった.

【考察】育児休業については複数の男性医師も取得し, 法律上の権利として男女関係なく認識されている可能性があり, また医局側も取得に前向きになっていると思われる.

34. 視覚障害国際クラス分け受検用診断書作成を機に眼疾患の確定診断に至った一例

＜埼玉医大＞　埼玉医科大学　眼科[1)], 国立障害者リハビリテーションセンター病院　眼科[2)]
○成田　康仁[1)]
蒔田　　潤[1)], 岩村　亜紀[1)], 矢島　彩奈[1)], 清水　朋美[2)], 篠田　　啓[1)]

【目的】先天性眼疾患による視覚障害は, 幼少期に十分な検査ができず, 確定診断されないまま成人し, 眼科通院も途絶えていることがある. 今回, 視覚障害国際クラス分け受検用診断書（Medical Diagnostics Form; MDF）作成を機に眼疾患の確定診断に至った症例を経験したので報告する.

【症例】30歳代男性. 3歳から眼振と弱視を指摘, 大学病院にて精査も原因不明. 大学卒業後, パラリンピック（以下, パラ）競技へ出場. 他院からのMDFでは病名が症候名の「先天性弱視」であったために, 選手登録上, 競技参加に支障があった. 更新MDF作成のため当院初診した.

【経過】検査結果から「錐体ジストロフィー」と診断した. MDFは正しく受理され, 有効な選手登録を得, 東京パラに出場した. 同時に原因不明であった眼疾患の病名を知り, 本人も家族も満足を得た.

【結論】MDF作成を機に確定診断に至ったことで, パラ競技への参加状況が安定した. パラ選手の確定診断は競技参加のためにも重要である.

35. 前額生え際切開で皺眉筋および鼻根筋を切断し眼瞼痙攣が改善した一例

＜浦和＞　かつむらアイプラストクリニック　眼科
○勝村　宇博

背景：眼瞼痙攣は局所ジストニアの一つで閉瞼筋群の不随意な攣縮が原因で, わが国では30～50万人以上の患者がいると推定されている. 様々な科でボツリヌス毒素の皮下注射による治療を選択されることが多いものの数カ月で再発するため最善の治療とは言い難く, 様々な外科的治療も報告されている. 今回, 前額生え際切開で皺眉筋および鼻根筋を切断し眼瞼痙攣が改善した一例を経験したので報告する.

症例：79歳女性. 約10年前から両側開瞼困難を自覚. 眼瞼下垂の診断となり他院で眼瞼下垂手術や皮膚切除術を受けるも症状が改善せず, 加療目的に当院を紹介受診となった. 他覚的検査の結果から両側眼瞼痙攣と診断した上で痙攣時の顔面の動きより皺眉筋や鼻根筋が責任病巣であると考え, 前額生え際切開でアプローチし皺眉筋や鼻根筋を数カ所ずつ切断した. 術後6カ月で若干の痙攣は残存するものの痙攣は改善し, 整容面でも良好な結果が得られている.

結論：前額生え際切開での皺眉筋や鼻根筋へのアプローチは, 眼瞼痙攣に対する有効な治療の一つになりうる可能性がある.

埼玉県医学会役員名簿

任期：令和4年6月16日～役員の任期まで

会　　長

金井　忠男

副 会 長

丸木　雄一	水谷　元雄	廣澤　信作	寺師　良樹

幹　　事

桃木　　茂	松本　眞彦	登坂　　薫	松山眞記子
長又　則之	鹿嶋　広久	小室　保尚	登坂　英明
内田　　治	関谷　治久		

運 営 委 員

犬飼　敏彦	落合　　卓	須田　　淳	大河原　晋
甲斐　敏弘	鈴木　英彦	島田　啓史	西山　秀木
上平　晶一	小暮　太郎	斎木　徳祐	竹田　広樹
小山　　勇	古谷　健一	高野　俊之	玉屋　長二
鮫島　弘武	林　　文明	瀬川　　豊	古市　　眞
松本　雅彦	平田　善康	松本　　郷	仲　　弥
増田　　毅	清水　　謙	尼子　雅敏	小林　敏宏
立花　陽明	眞嶋　浩聡	関　　博之	田中　　修
中里　優一	原　　彰男		

埼玉県医学会雑誌編集委員会からのお知らせ

埼玉県医学会では，平成28年度より，第 34 巻から本雑誌まで学術専門電子書籍サービス「カリブ」を導入しましたので，埼玉県医師会のホームページ会員サイトの埼玉県医学会雑誌コーナーに「カリブ」のバナーを設置しました．そこから先生方のお持ちのタブレットやパソコンにアプリをインストールするといつでもどこでも医学会雑誌を閲覧することが可能となりますので，是非，ご活用ください．

※公開範囲は埼玉県医師会会員に限定されます．一般への公開ではございません．
検索性や文字サイズの変更など，利点も多く，会員の皆様に本誌をこれまで以上に利用していただけるものと考えます．

電子書籍 KaLib による閲覧までの手順
→次ページの「アプリのインストール〜電子書籍閲覧までの手順」をご確認ください．

【重要】埼玉県医学会雑誌ダウンロードに必要なユーザー名・パスワードについて

埼玉県医学会雑誌のダウンロードに際し，ユーザー名とパスワードの入力を求められます．
埼玉県医師会ホームページ会員専用ページへのログインと同じユーザー名とパスワードを入力してください．
詳しいアプリのインストール方法は埼玉県医師会の会員専用ページでもご案内しております．

http://www.saitama.med.or.jp/kaiin/igakukai_zasshi/index.html

※KaLib のユーザー名/パスワードと，埼玉県医学会雑誌ダウンロード用のユーザー名/パスワードは別の認証です．

アプリのインストール～電子書籍閲覧までの手順

1 KaLibサイトにアクセス

インストールできる端末　iPad、iPad mini、iPhone、iPod touch、Android、PC（Windows、Macintosh）

インストールしたい端末で
KaLibのWebサイトにアクセス

→ **http://www.kalib.jp/**

kalib　検索

2 アプリをインストール

インストールしたい端末のアイコンから
インストールページに進み、手順に従って
「KaLibリーダー」（無料）をインストール

※Macに関しては別途設定が必要になります。
詳しくはダウンロードページをご覧ください。

3 新規会員登録 → ログイン

インストールされた KaLib を起動し、
新規会員登録をしてログイン

❶起動するとログイン画面が表示されるので、「**KaLib 会員登録**」または「**登録画面へ**」をタップし、必要事項を入力して会員登録をします。
❷上記で登録いただいた**ユーザー名**と**パスワード**を入力しログインします。

この登録情報がKaLib IDになります

※大切な情報ですので、ご自身で控えておいてください。

4 ダウンロードして閲覧

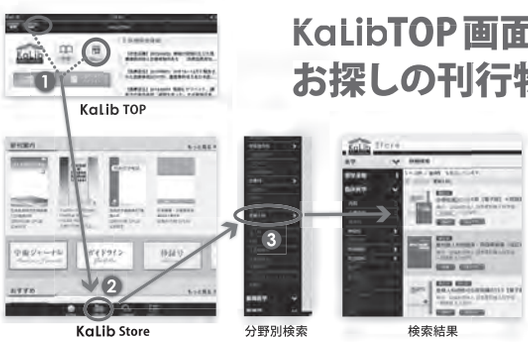

KaLibTOP画面からStoreへアクセスし
お探しの刊行物を検索 → ダウンロードして閲覧

ログインするKaLib TOP画面が表示されるので、
❶左上のどちらかのStoreボタンをタップしKaLibStoreへアクセス。
❷画面下部のメニューから「分野別検索」をタップし、
❸左側の一覧からお探しの分野を選択すると対象の刊行物が表示されます。
「膵臓」をダウンロードする際に、
前頁に記載されているID・パスワードをご入力ください。
ダウンロード完了後、書棚に表示され閲覧可能になります。
（KaLibのID・パスワードではありません）

E-mail support@kalib.jp
URL http://www.kalib.jp/

KaLib は学術に関する電子書籍を取り扱うサービスです。ご利用いただくにあたってのサービス利用料はかかりません。（電子書籍の購入費用は書籍により必要になる場合があります）

～ Memo ～

今回は全てWeb配信（Live）となり，座長，演者以外の来場ができませんのでご注意ください．

埼玉県県民健康センター案内図

〒330-0062　埼玉県さいたま市浦和区仲町3-5-1
TEL:048-824-4801

埼玉県医師会連絡先　TEL:048-824-2611
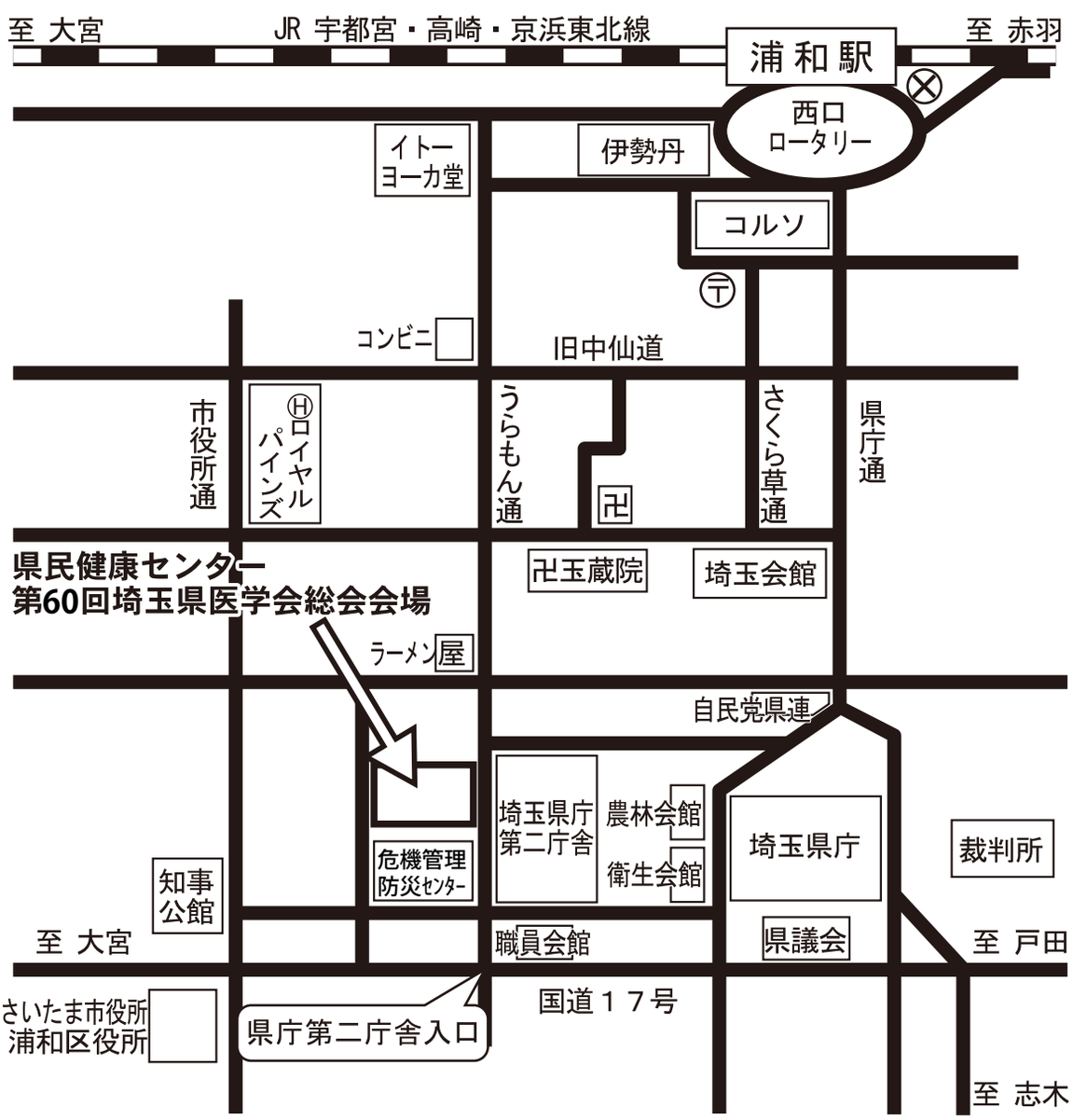
JR浦和駅西口から徒歩15分、タクシー5分
自家用車でのご来館はご遠慮下さい!