

# 細胞診

設問は全部で16問です。評価対象問題が15題，非評価対象問題（教育問題）が1題です。

各設問には3枚のフォトがあり、原則パパニコロウ染色です。

Giemsa：ギムザ染色，HE：ヘマトキリン・エオジン染色

各設問文をよく読み、サーベイ写真に最も適当と思われる判定および病変・細胞を選択肢（A, B, C, D, E）から回答して下さい。**ただし、設問1～2はベセスダシステム2014準拠子宮頸部細胞診報告様式から一つ選択してください。**

# 設問 1

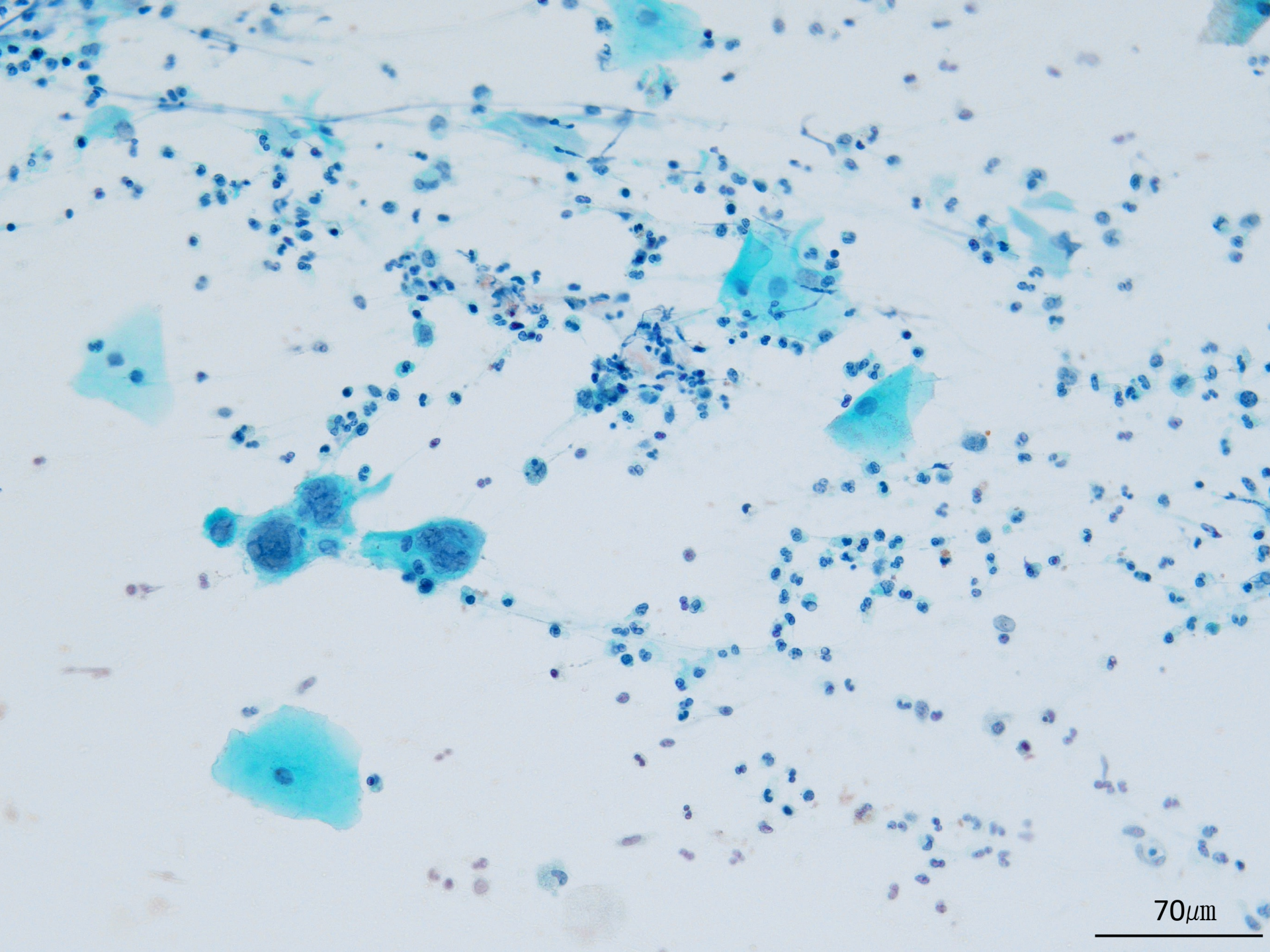
17歳 女性 子宮腔部擦過

臨床所見：腔部びらん

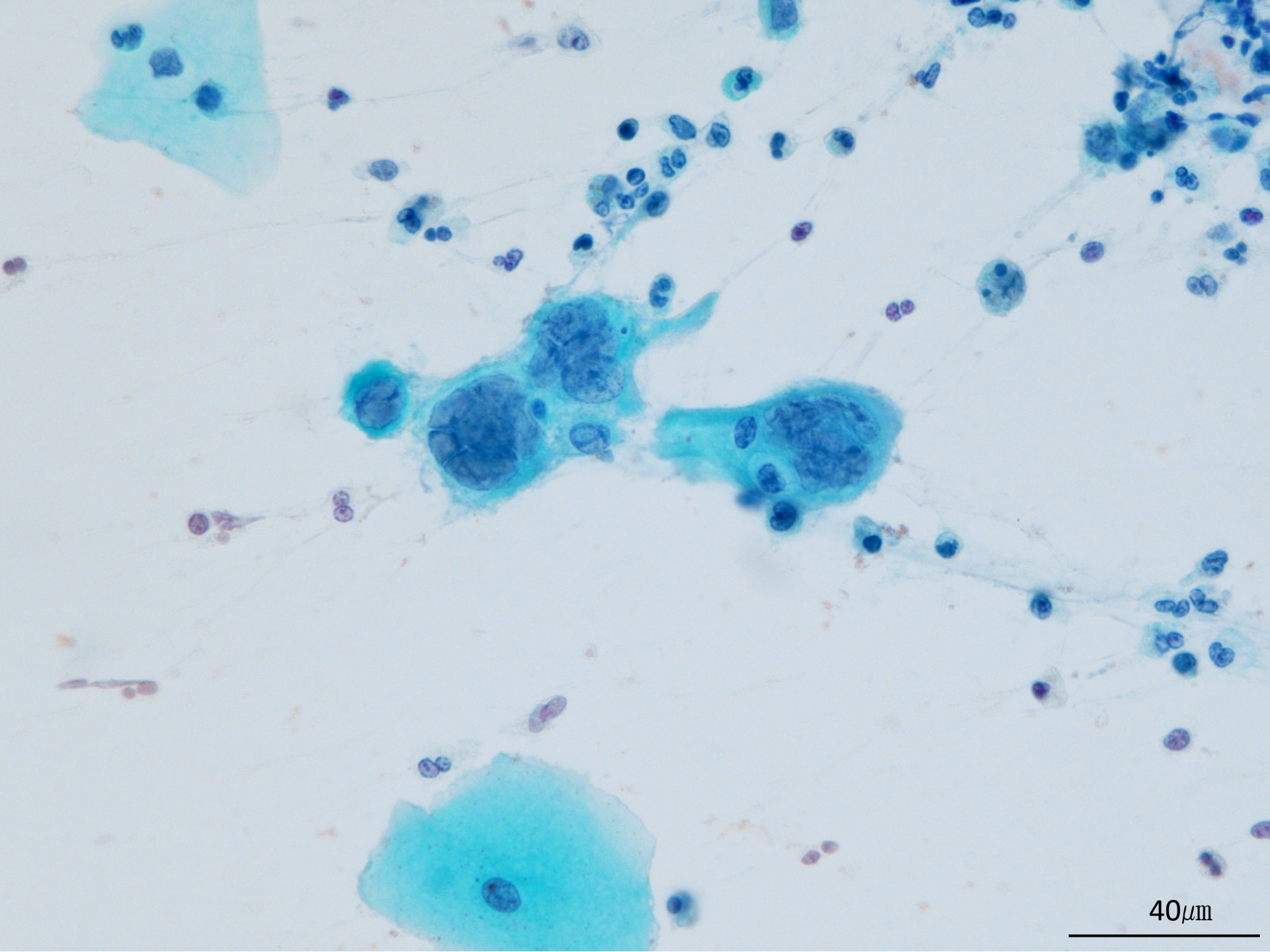
ベセスダシステム 2014 準拠子宮頸部細胞診報告様式

NILM, ASC-US, ASC-H, LSIL, HSIL, SCC

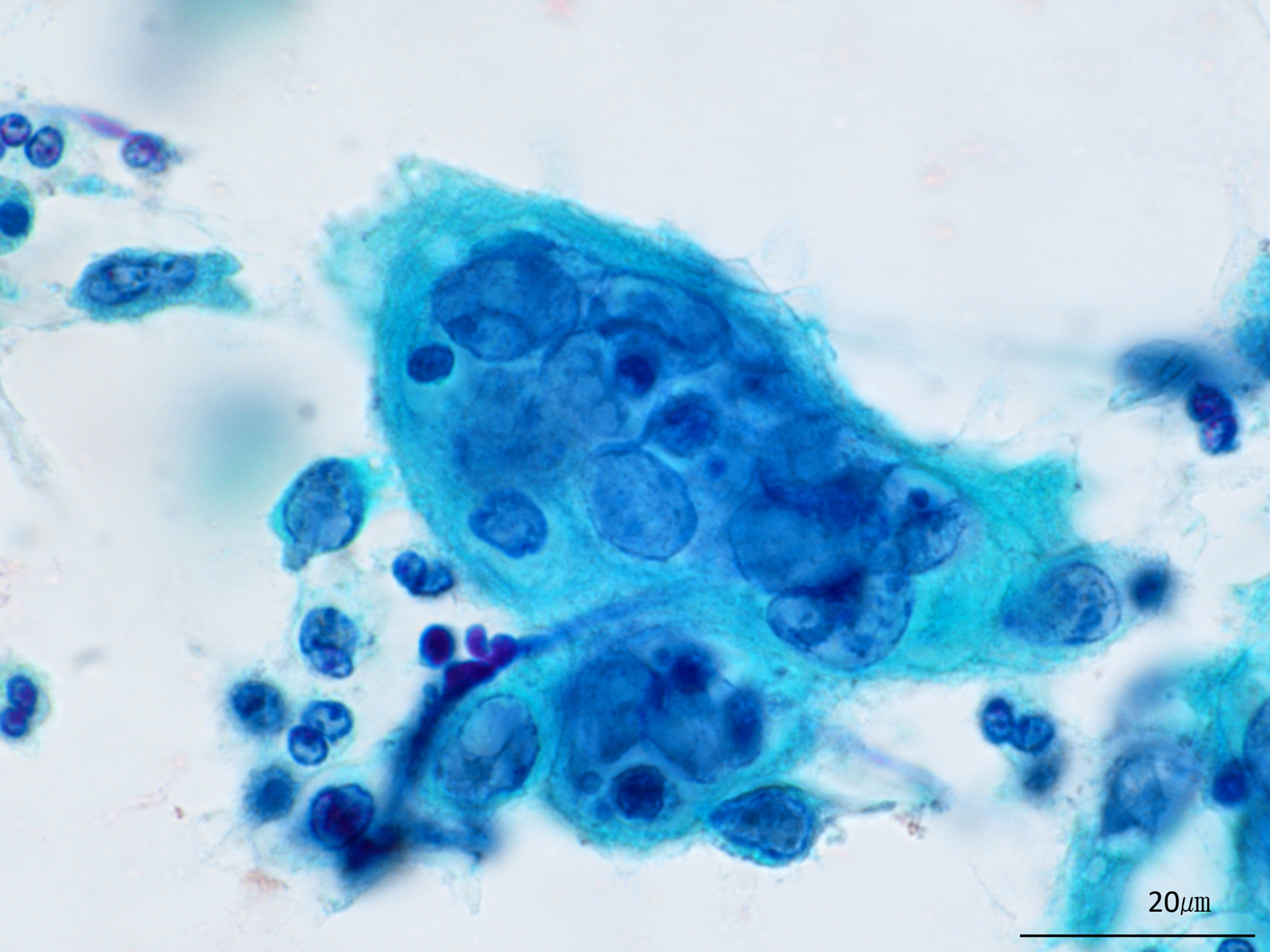
AGC, AIS, Adenocarcinoma, other malign.



70μm



40 $\mu$ m



20 μm

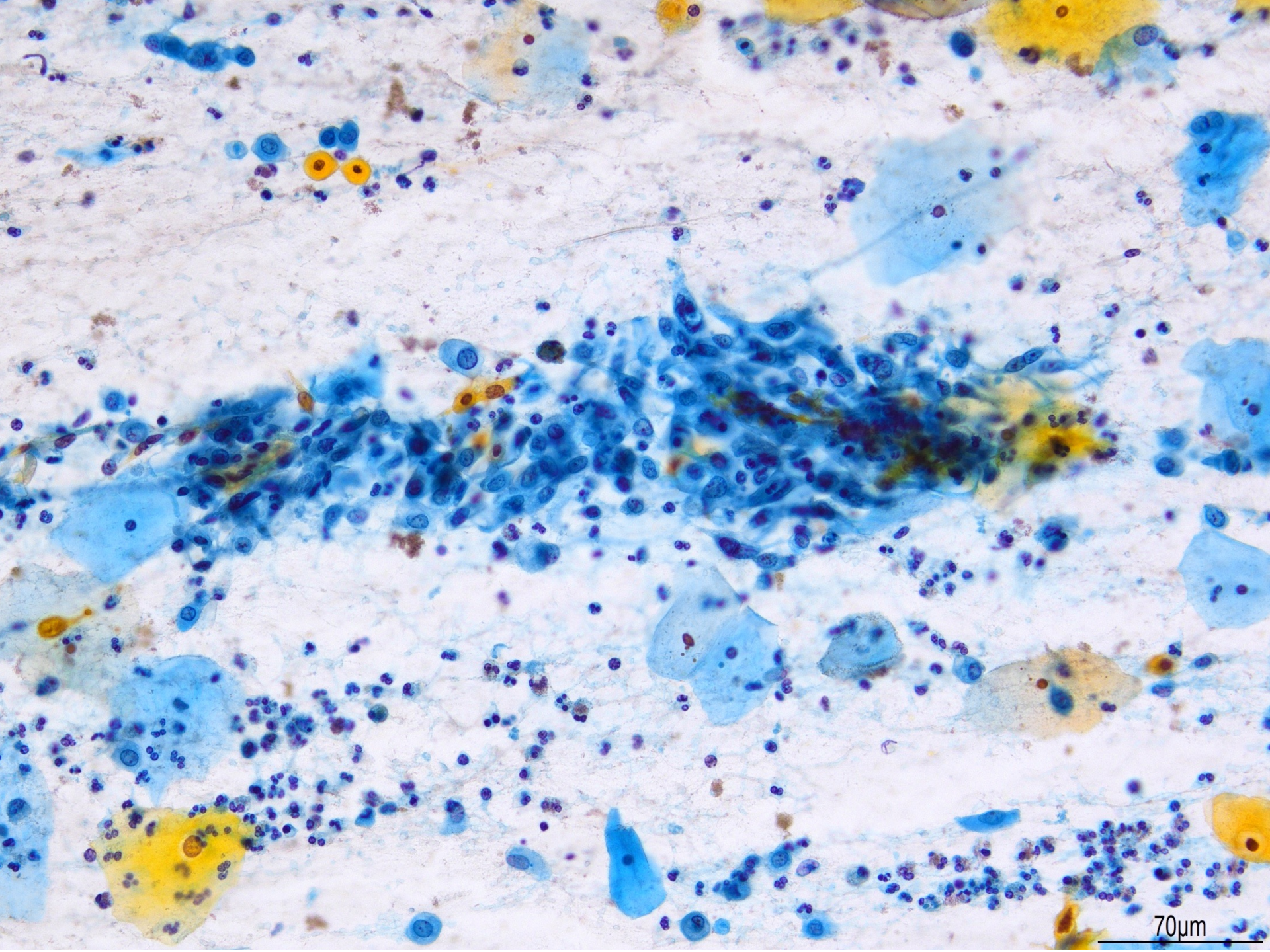
## 設問 2

43歳 女性 子宮腔部擦過  
臨床所見：貧血

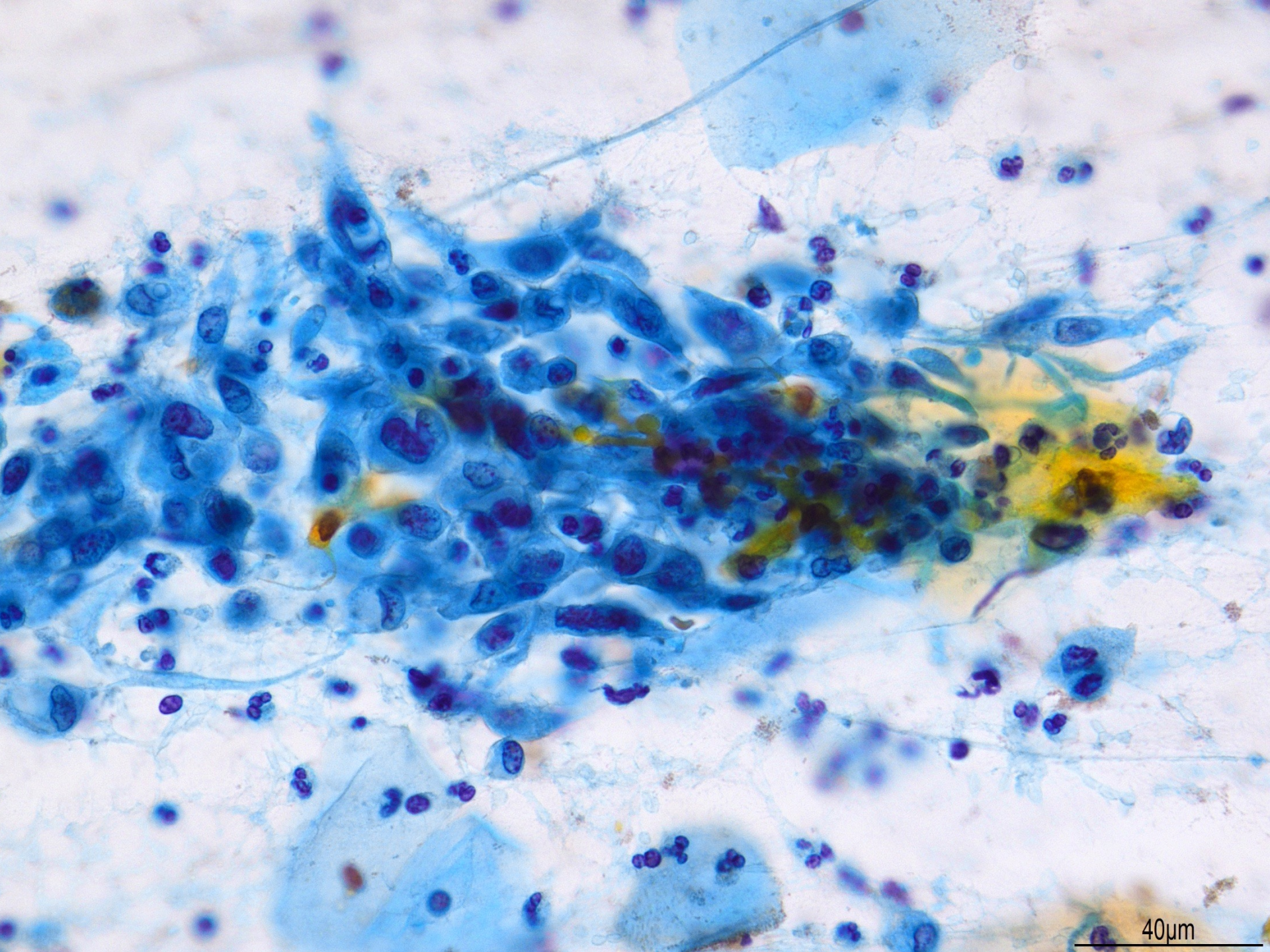
ベセスダシステム 2014 準拠子宮頸部細胞診報告様式

NILM, ASC-US, ASC-H, LSIL, HSIL, SCC

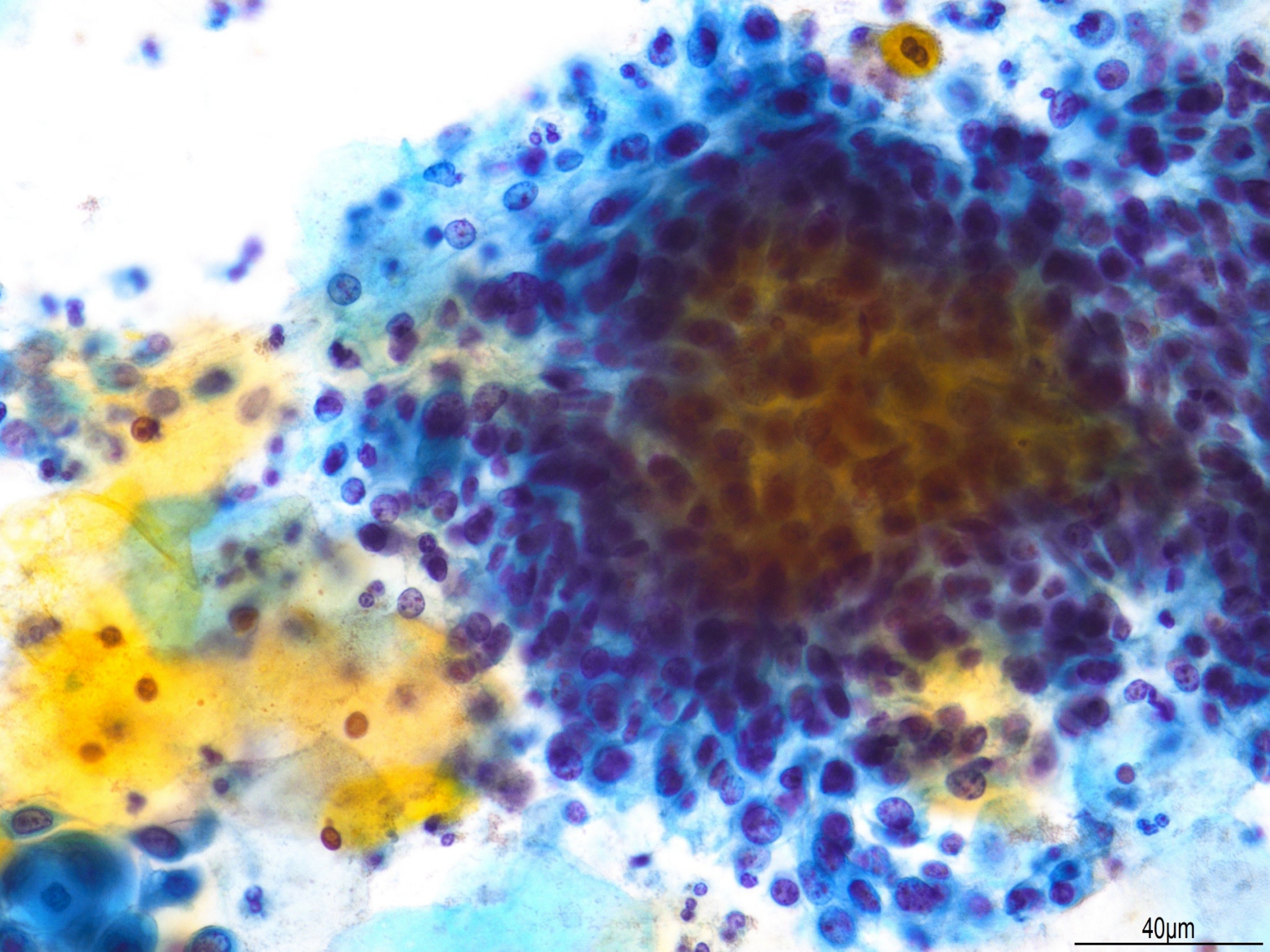
AGC, AIS, Adenocarcinoma, other malign.



70µm



40μm

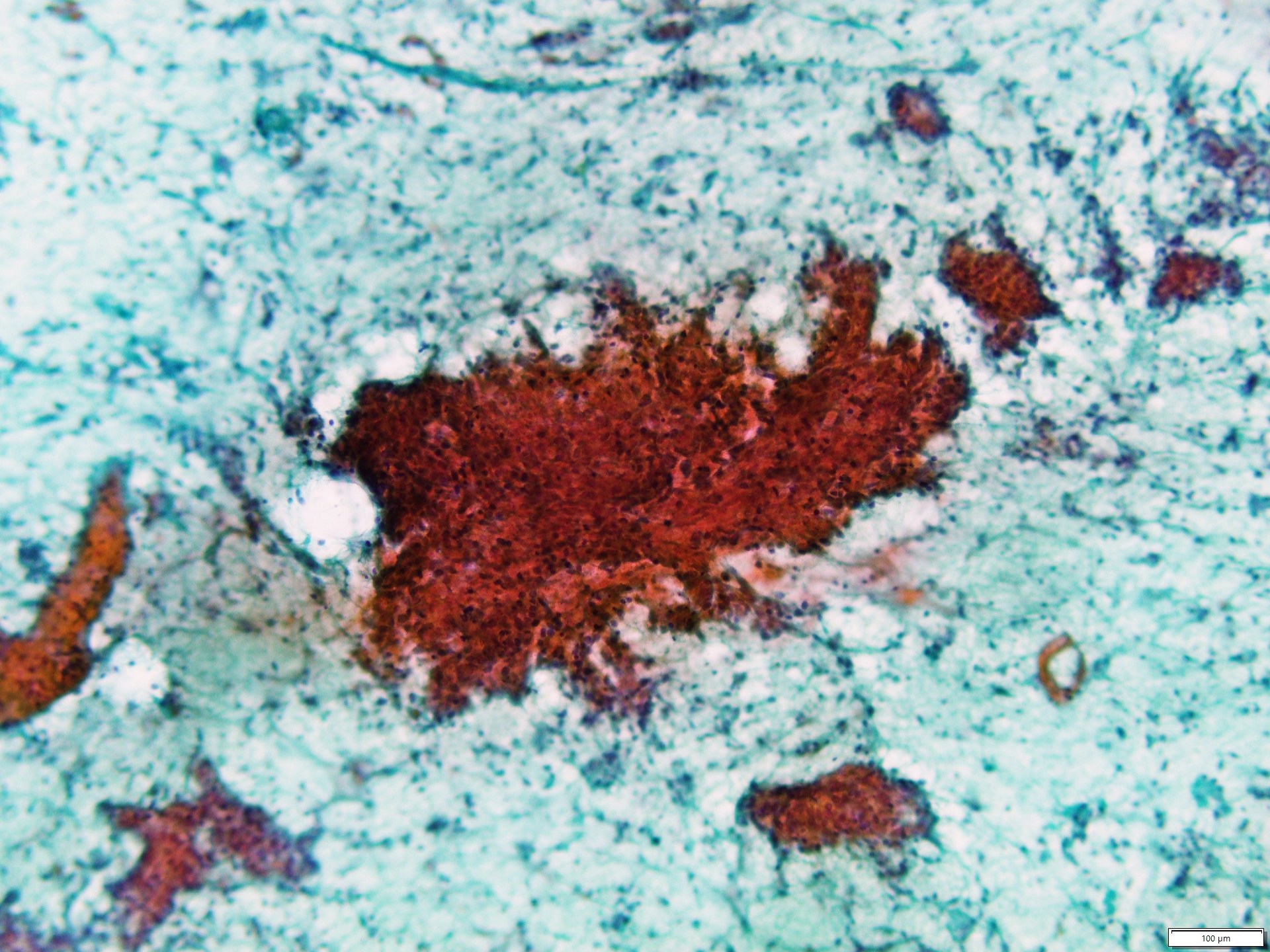


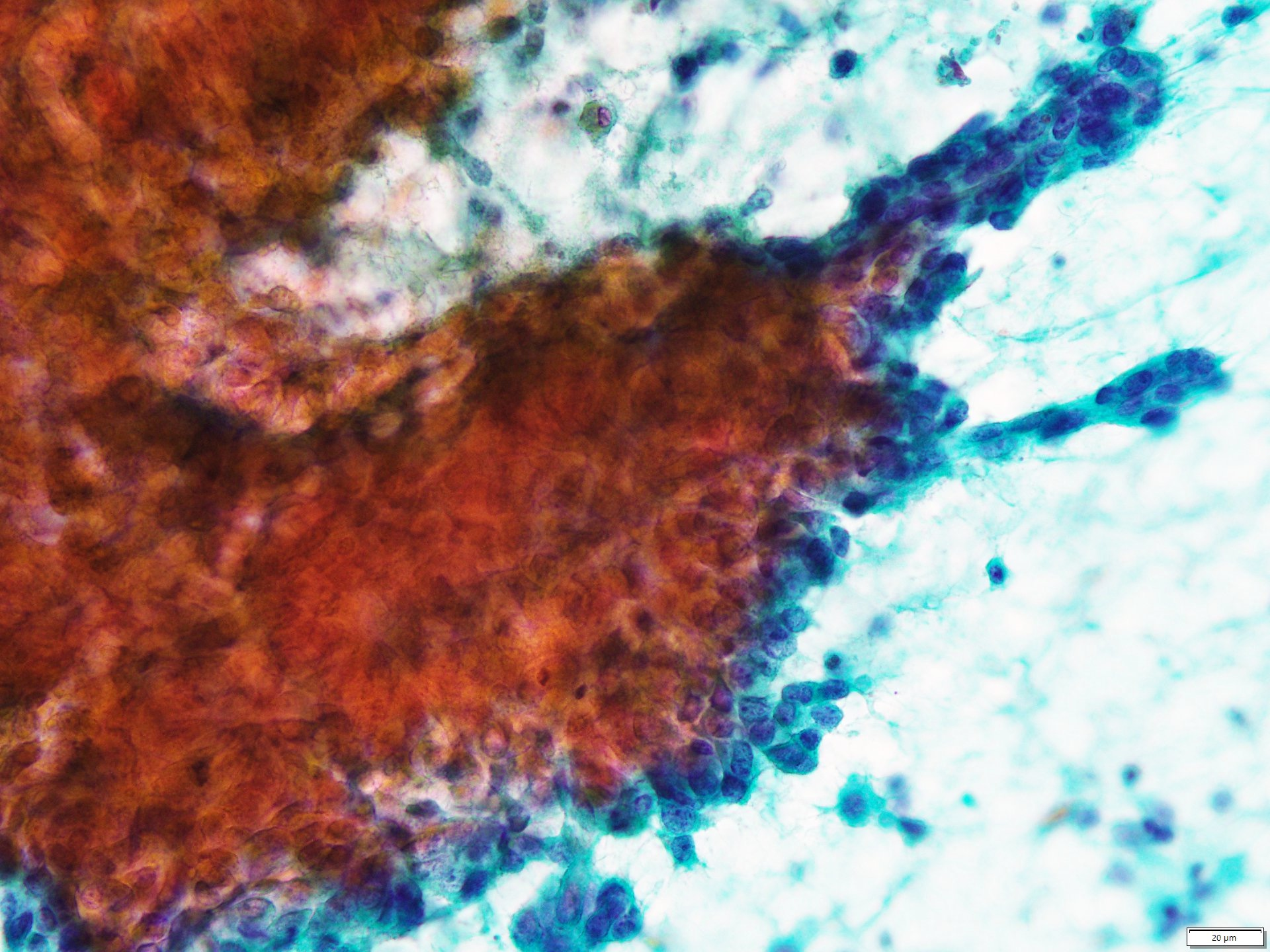
40μm

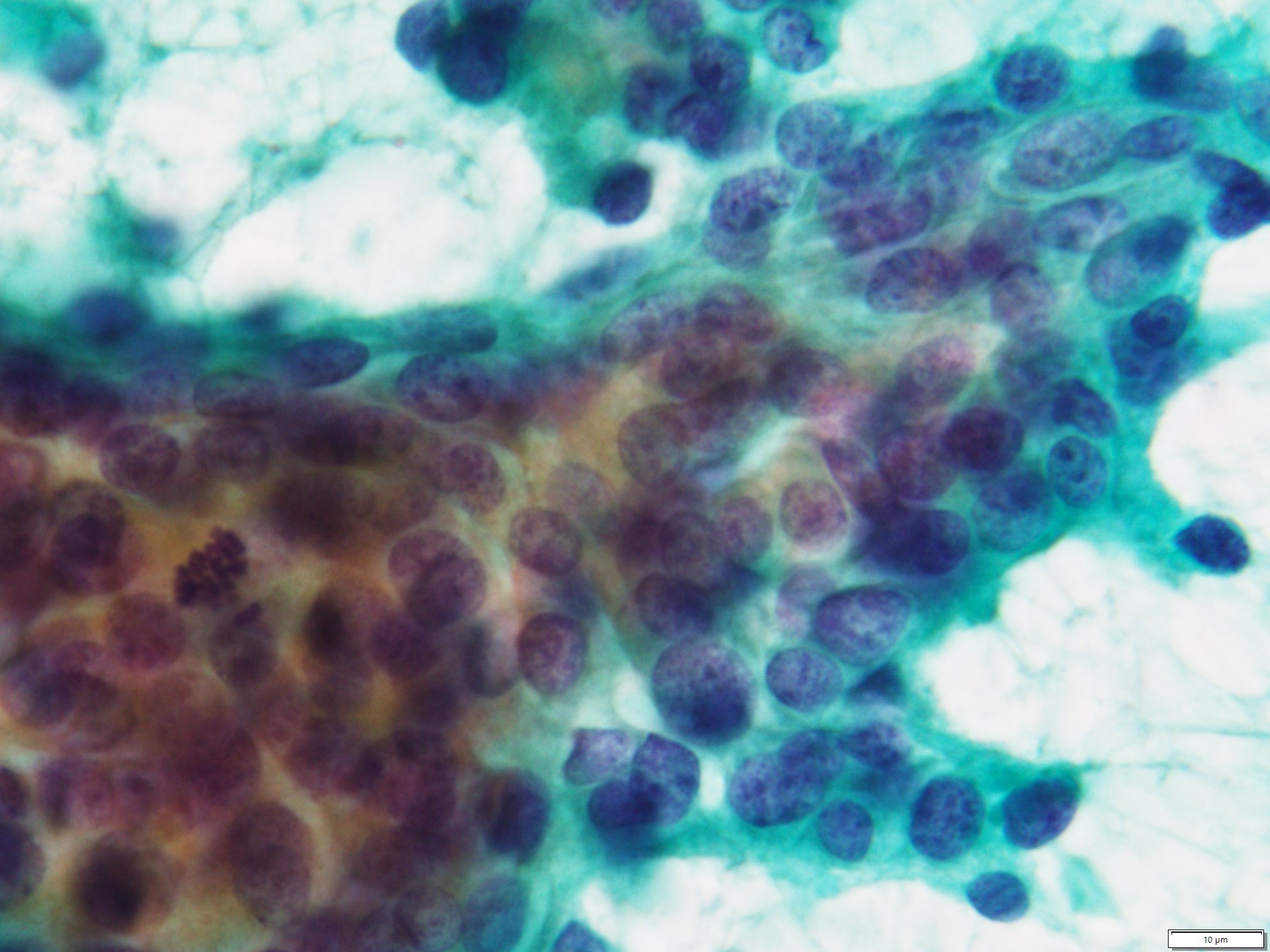
## 設問3

55歲 女性 子宮內膜擦過  
臨床所見：不正性器出血

- A. 內膜間質破綻
- B. 子宮內膜異型增殖症
- C. 類內膜癌
- D. 漿液性癌
- E. 癌肉腫



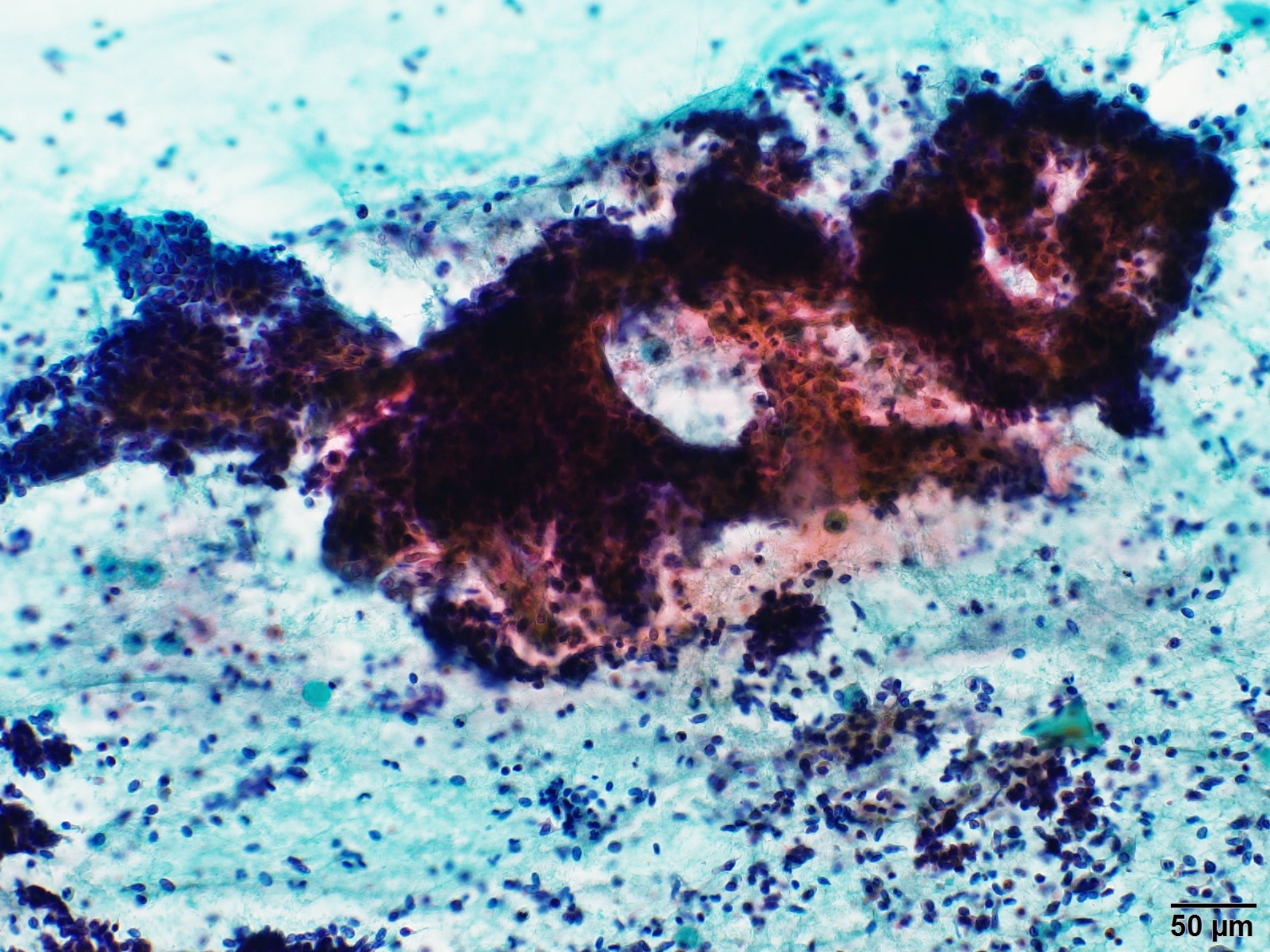




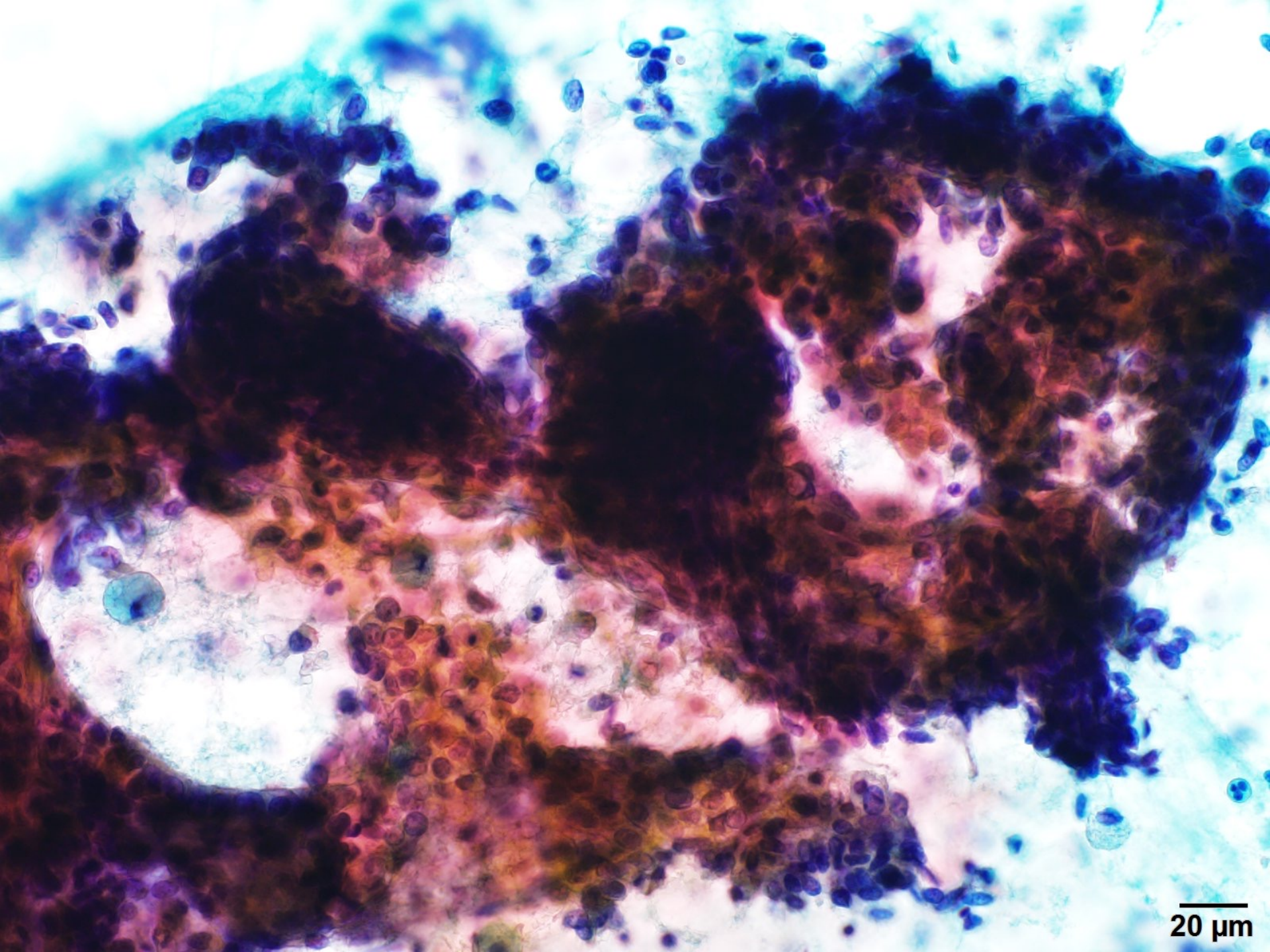
## 設問4

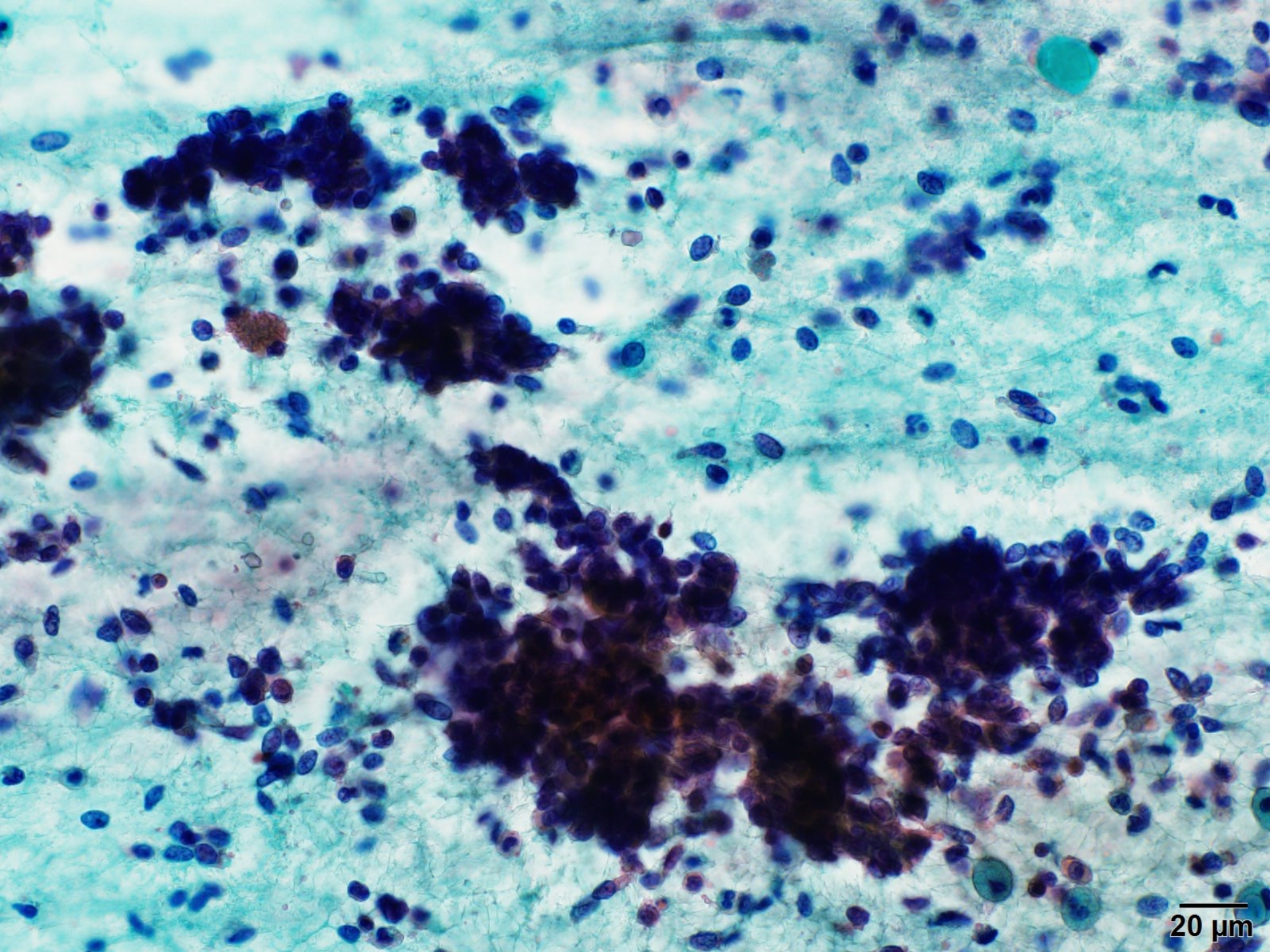
49歲 女性 子宮內膜擦過  
臨床所見：不正性器出血

- A. 內膜間質破綻
- B. 子宮內膜異型增殖症
- C. 類內膜癌
- D. 漿液性癌
- E. 癌肉腫



50 μm





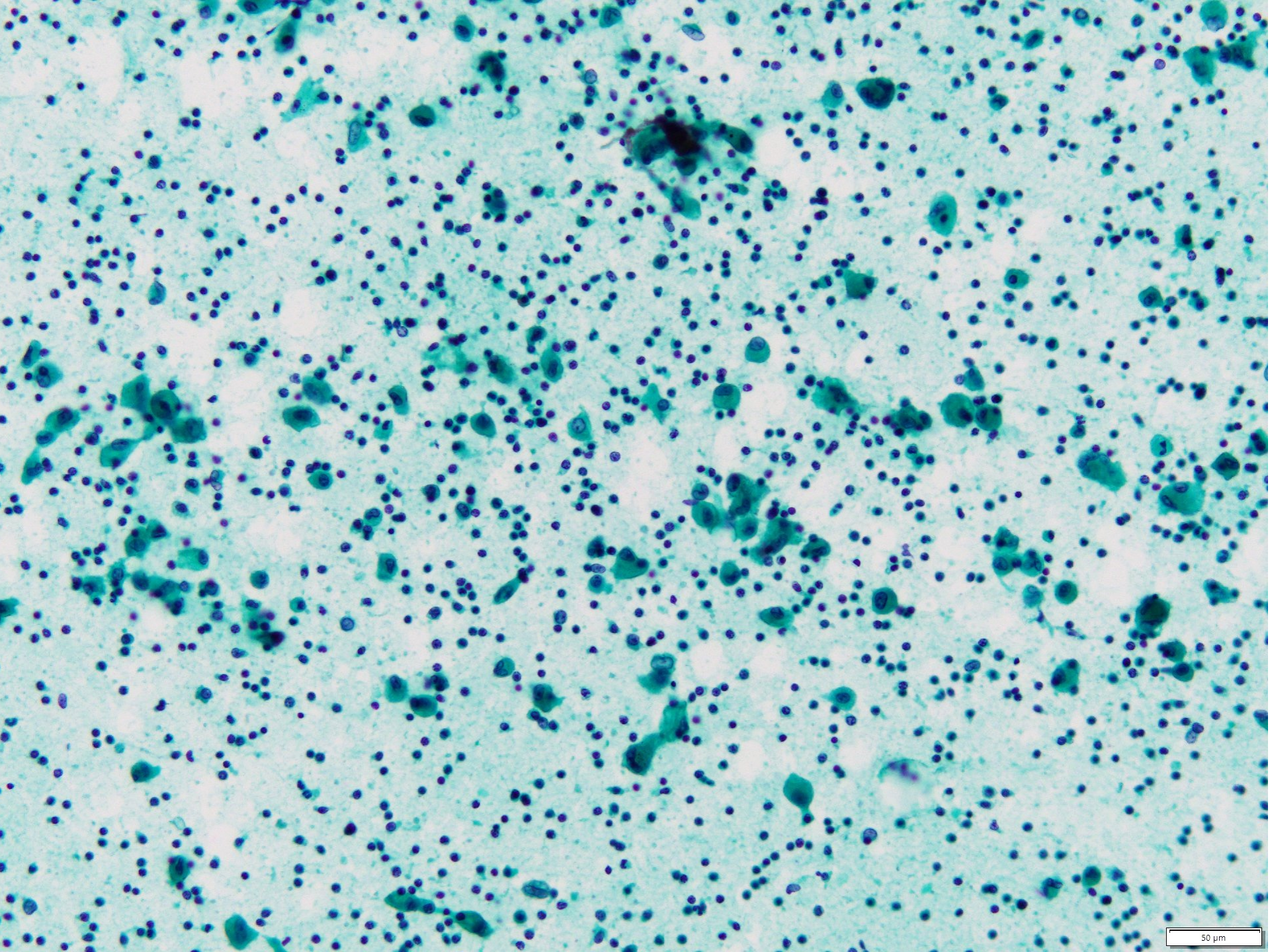
20 μm

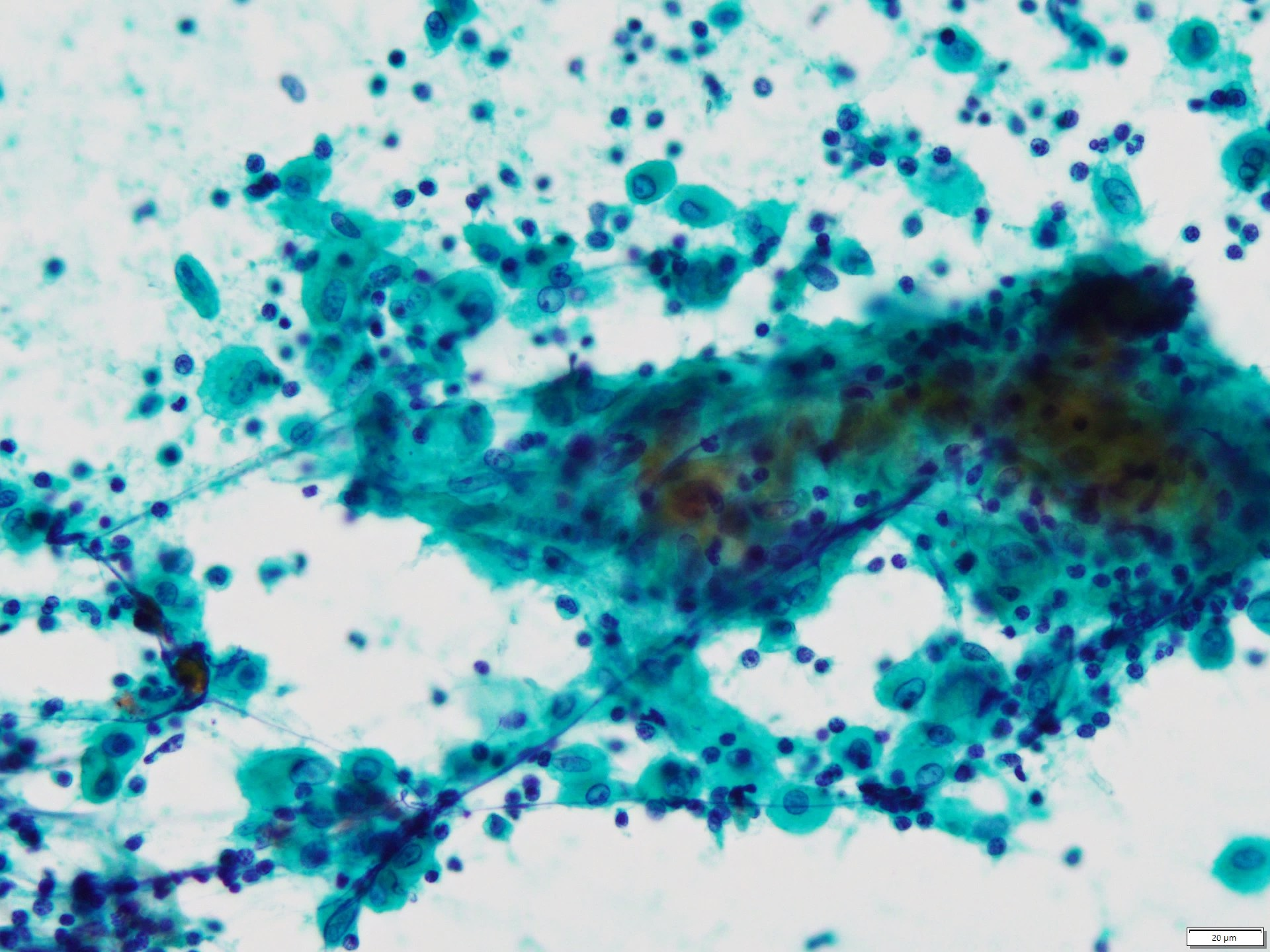
## 設問5

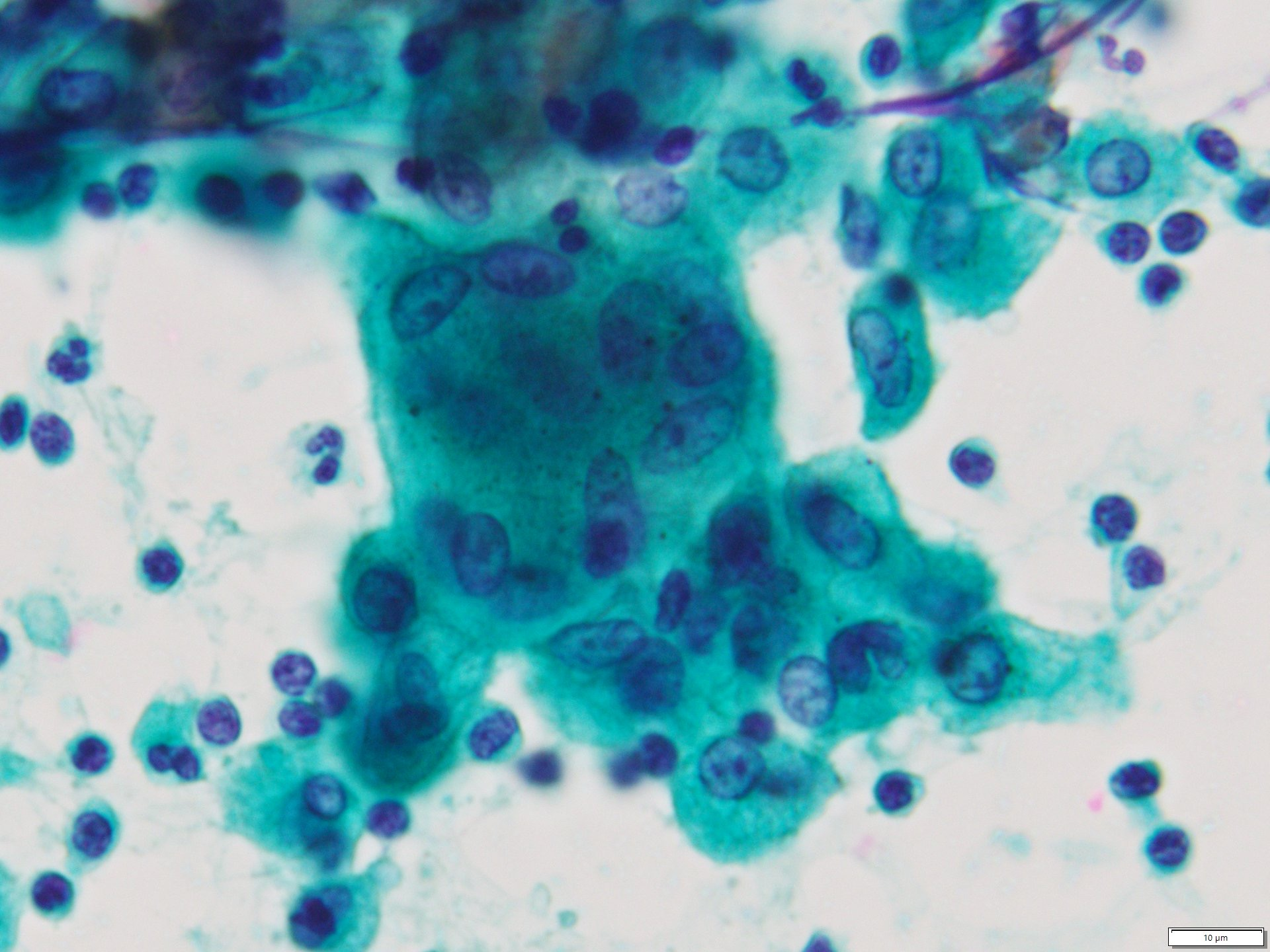
33歳 男性 縦隔リンパ節穿刺

臨床所見：縦隔リンパ節腫脹，ぶどう膜炎

- A. 結核症
- B. サルコイドーシス
- C. 腺癌
- D. ホジキンリンパ腫
- E. 非ホジキンリンパ腫





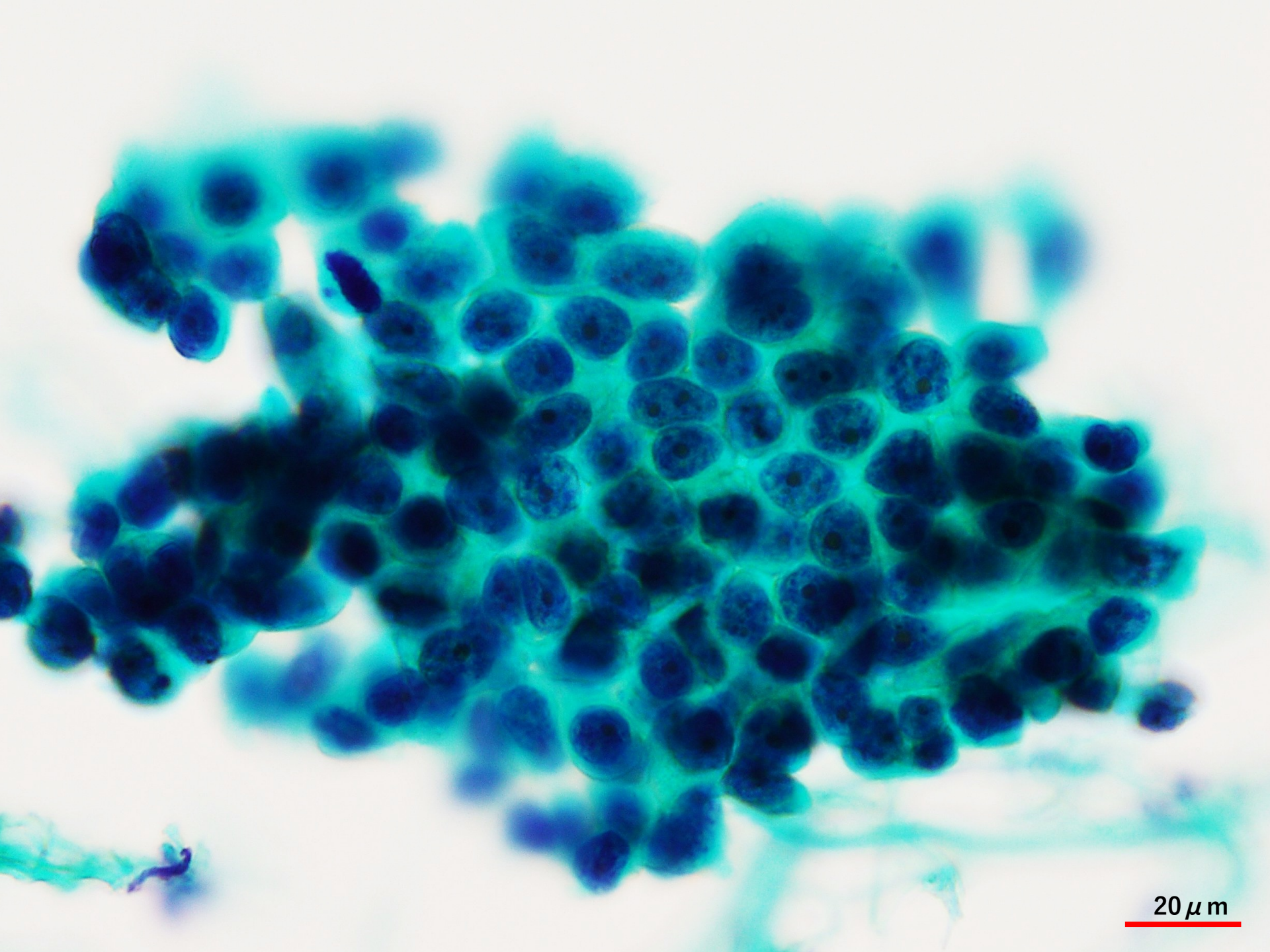


## 設問 6

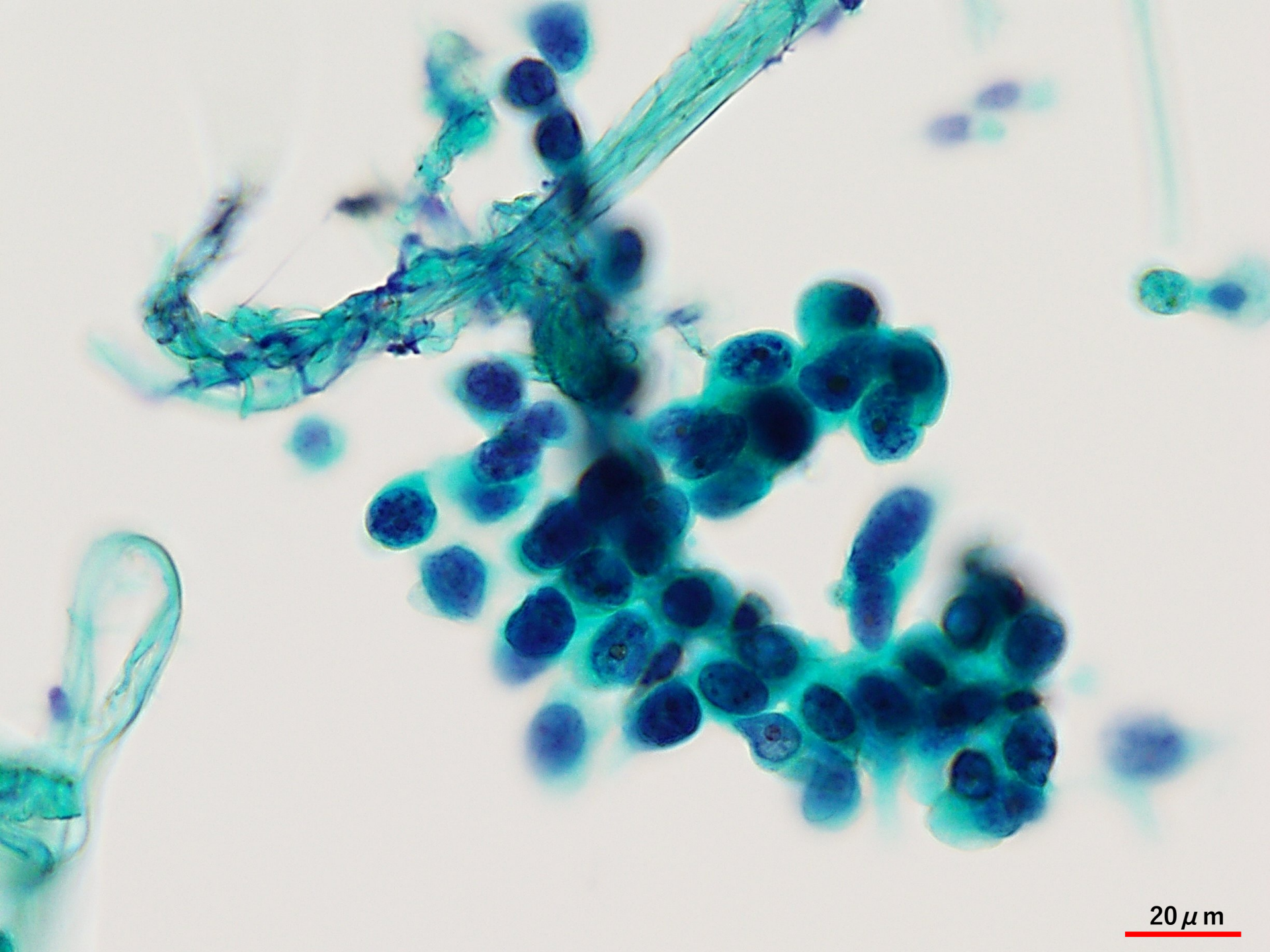
80歳 男性 気管支擦過 LBC

臨床所見：異常陰影

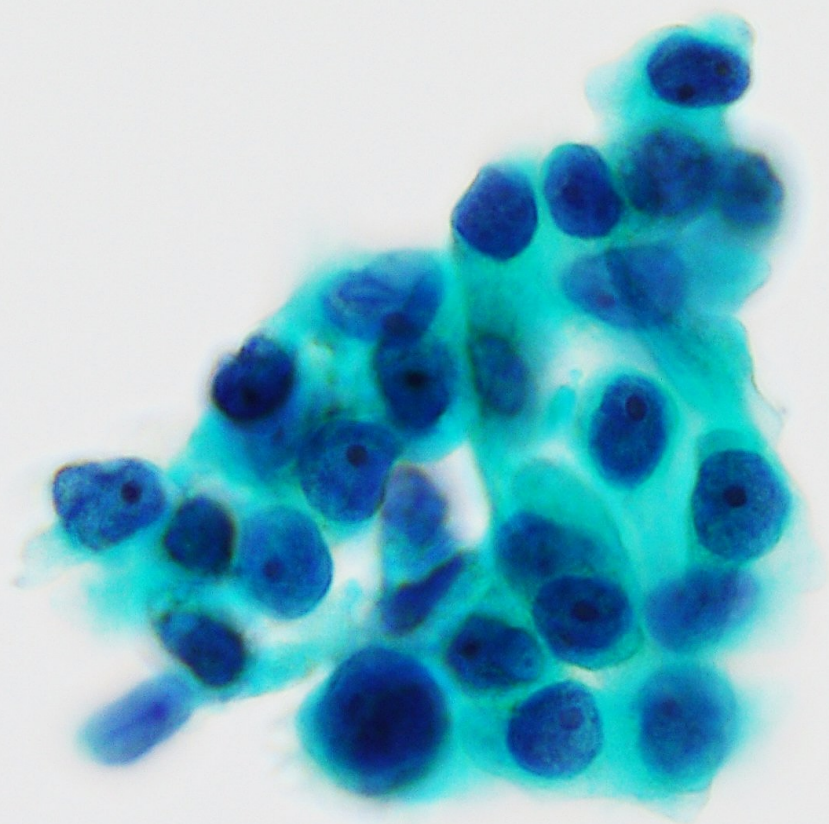
- A. 基底細胞
- B. 腺癌
- C. 扁平上皮癌
- D. 小細胞癌
- E. 非ホジキンリンパ腫



20  $\mu$ m



20  $\mu$ m



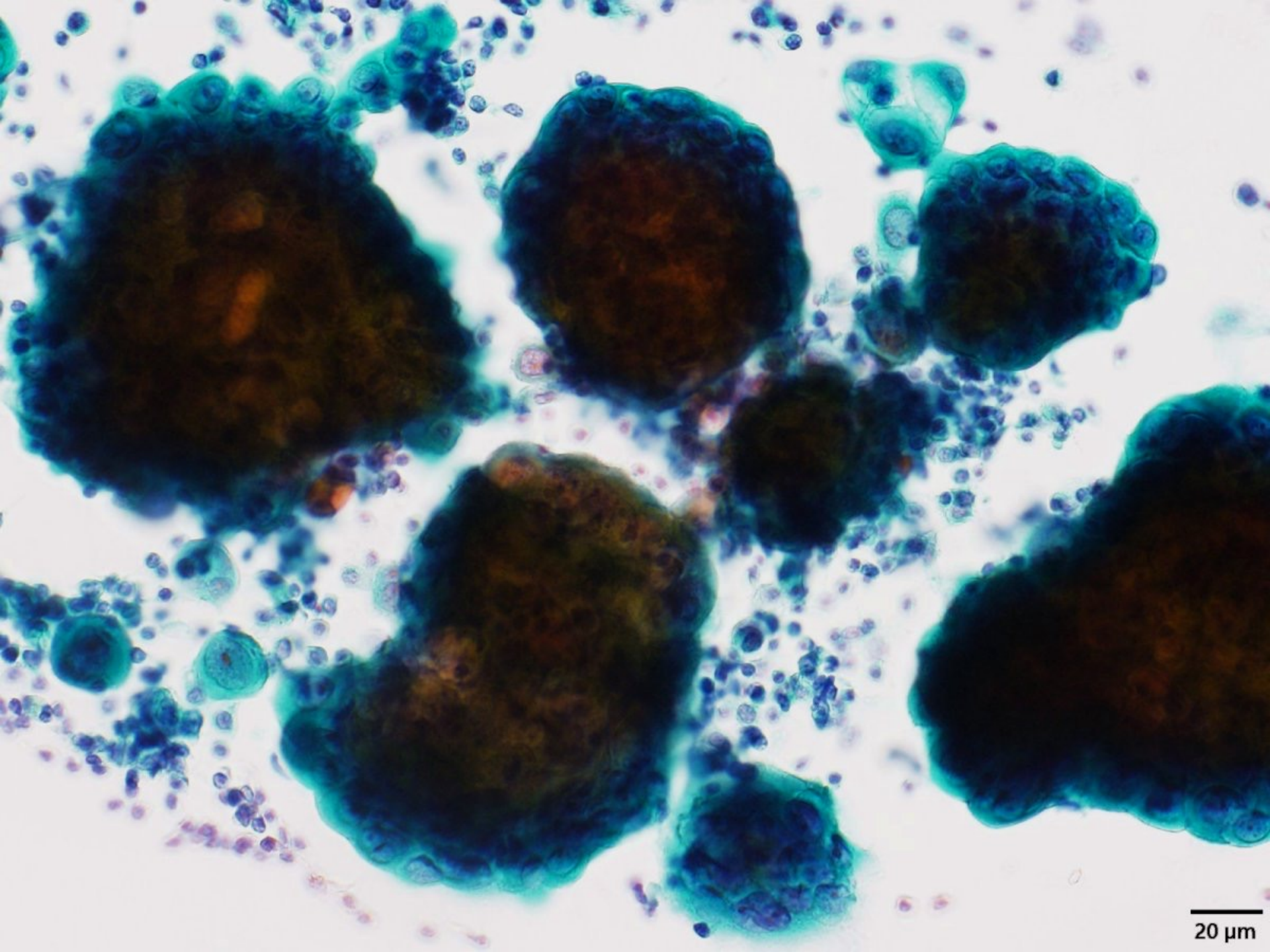
20  $\mu$ m

## 設問7

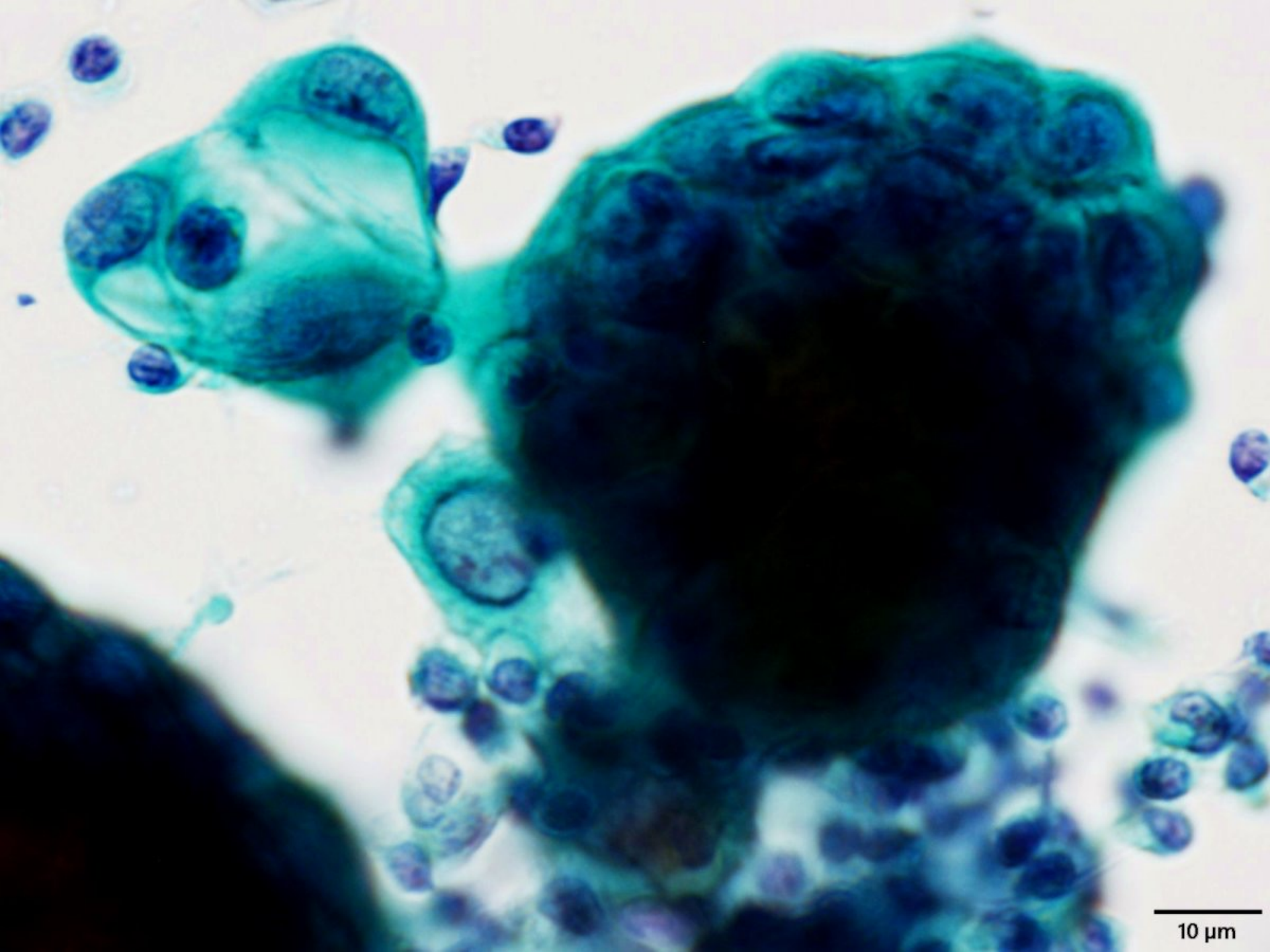
59歲 男性 胸水

臨床所見：胸水貯留

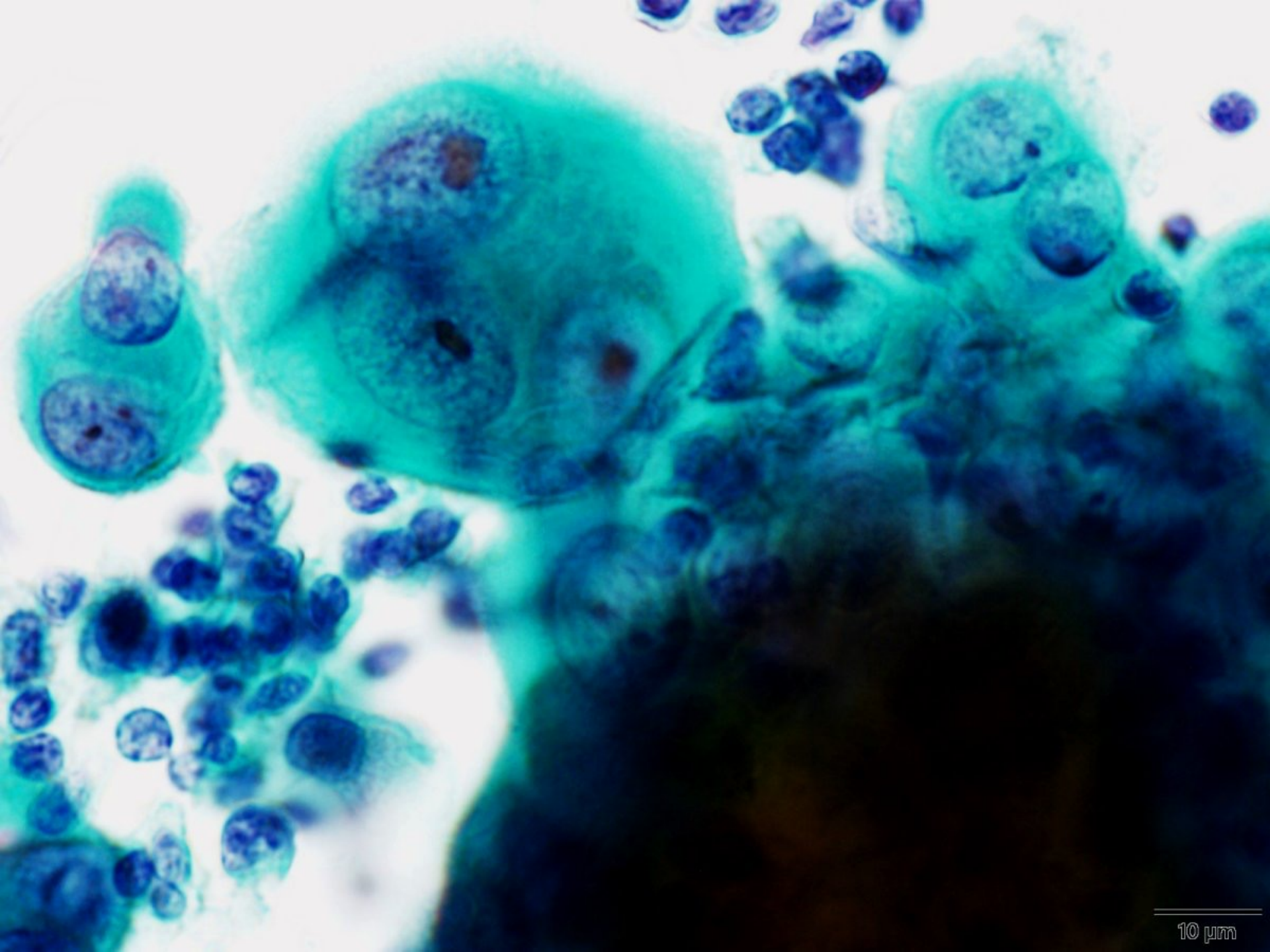
- A. 反応性中皮細胞
- B. 腺癌
- C. 扁平上皮癌
- D. 小細胞癌
- E. 中皮腫



20  $\mu$ m



10 μm

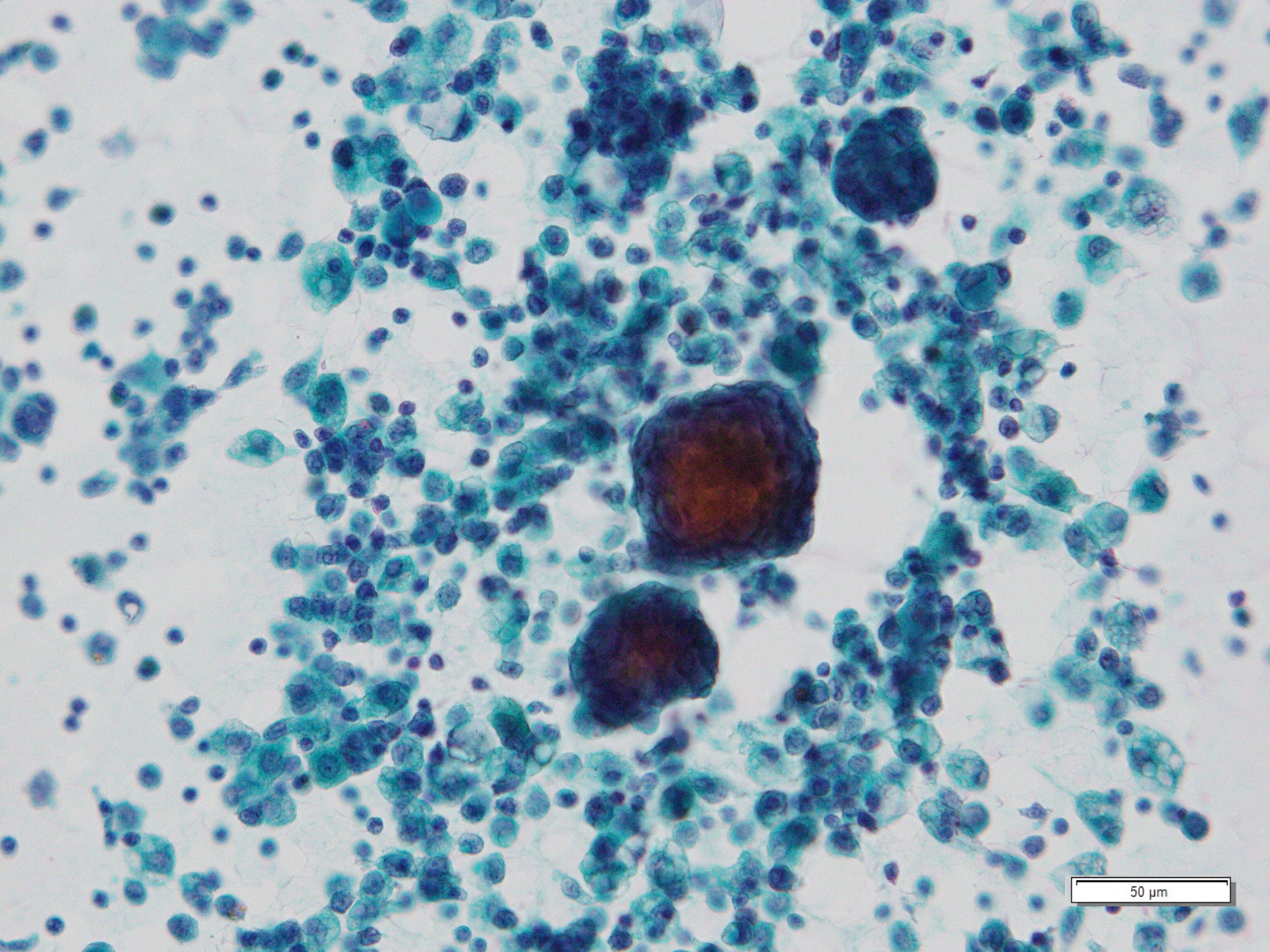


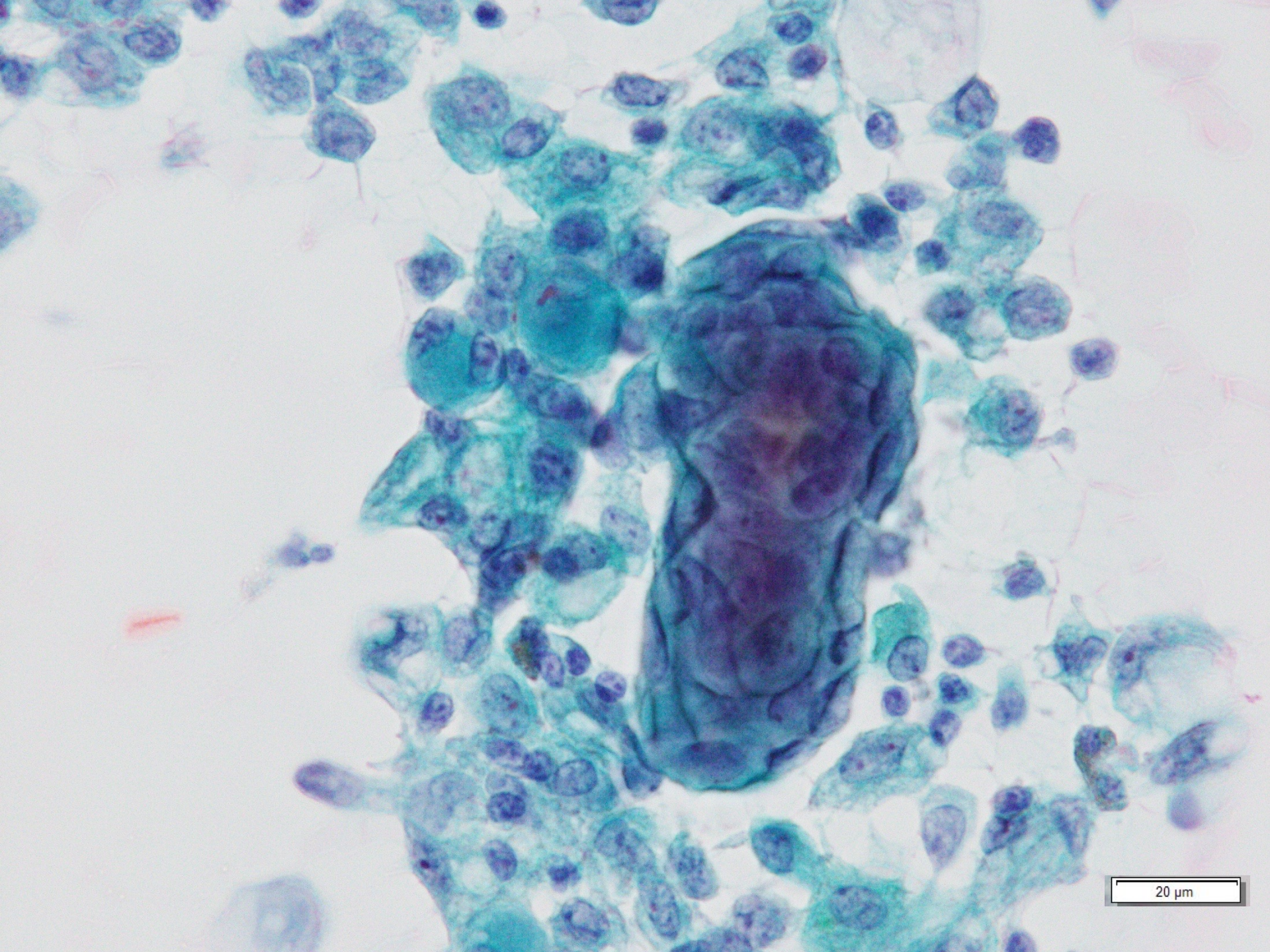
## 設問8

72歳 女性 胸水

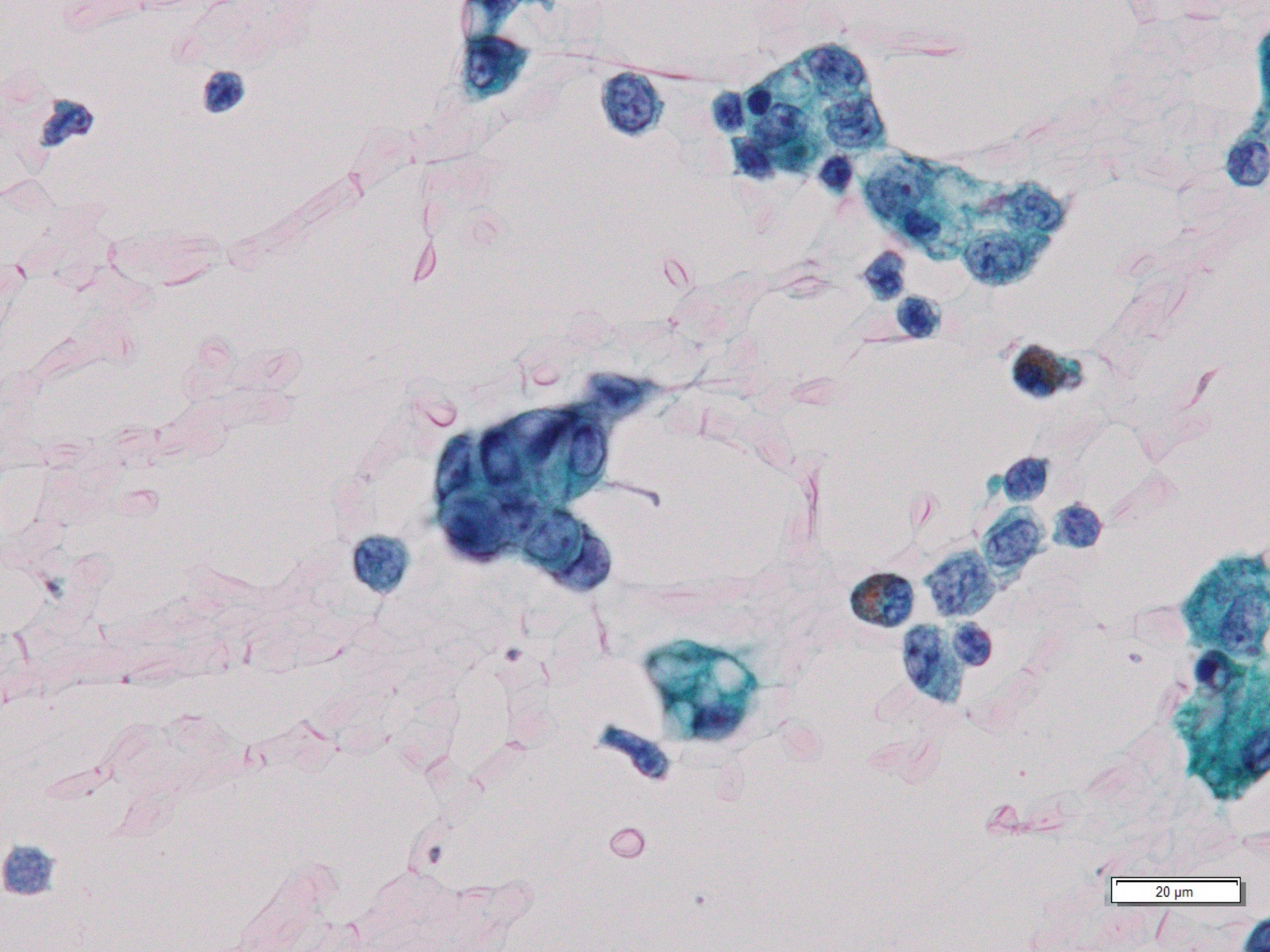
臨床所見：胸膜肥厚，乳癌の既往

- A. 反応性中皮細胞
- B. 腺癌
- C. 扁平上皮癌
- D. 小細胞癌
- E. 中皮腫





20  $\mu$ m



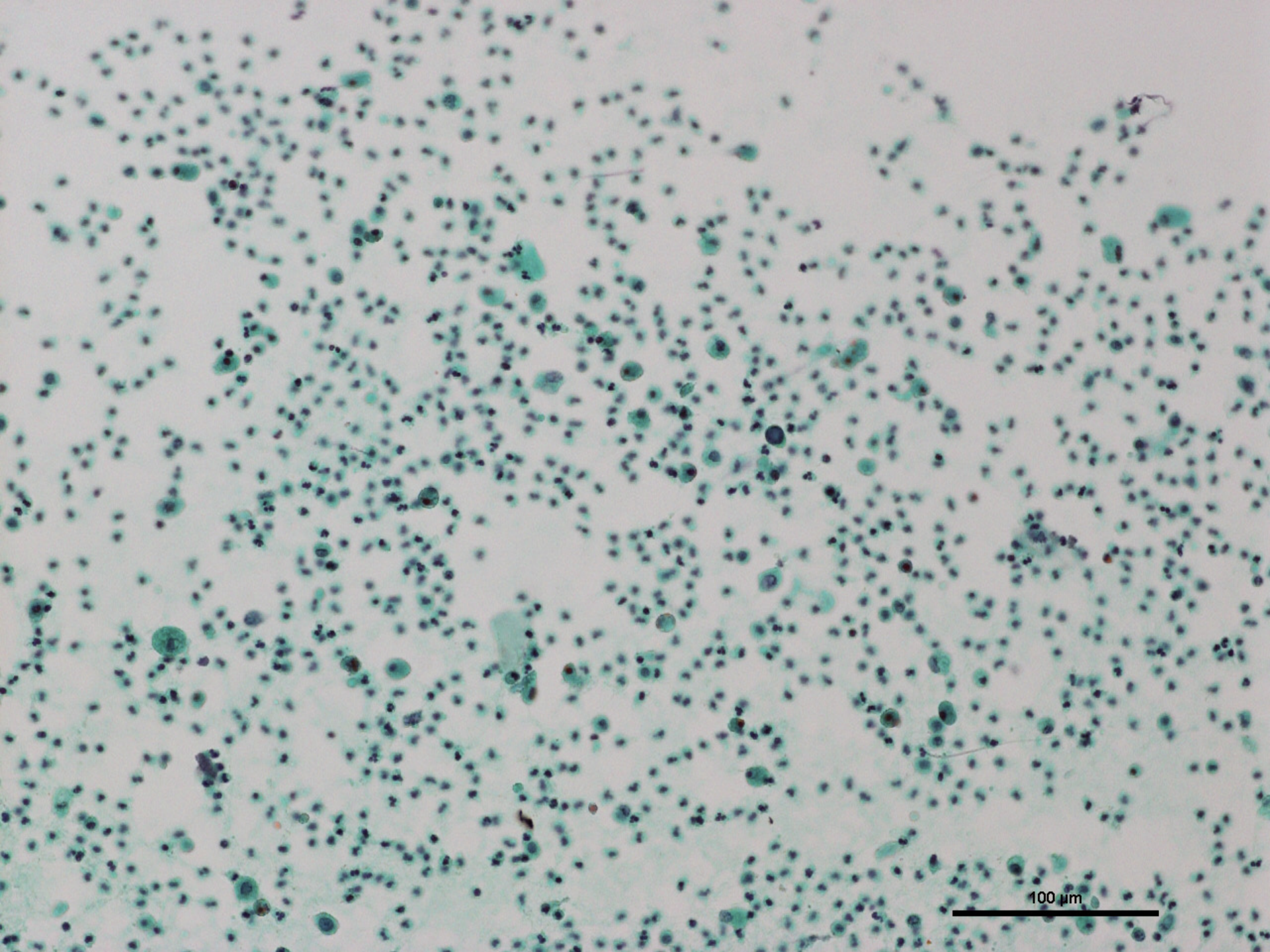
20  $\mu$ m

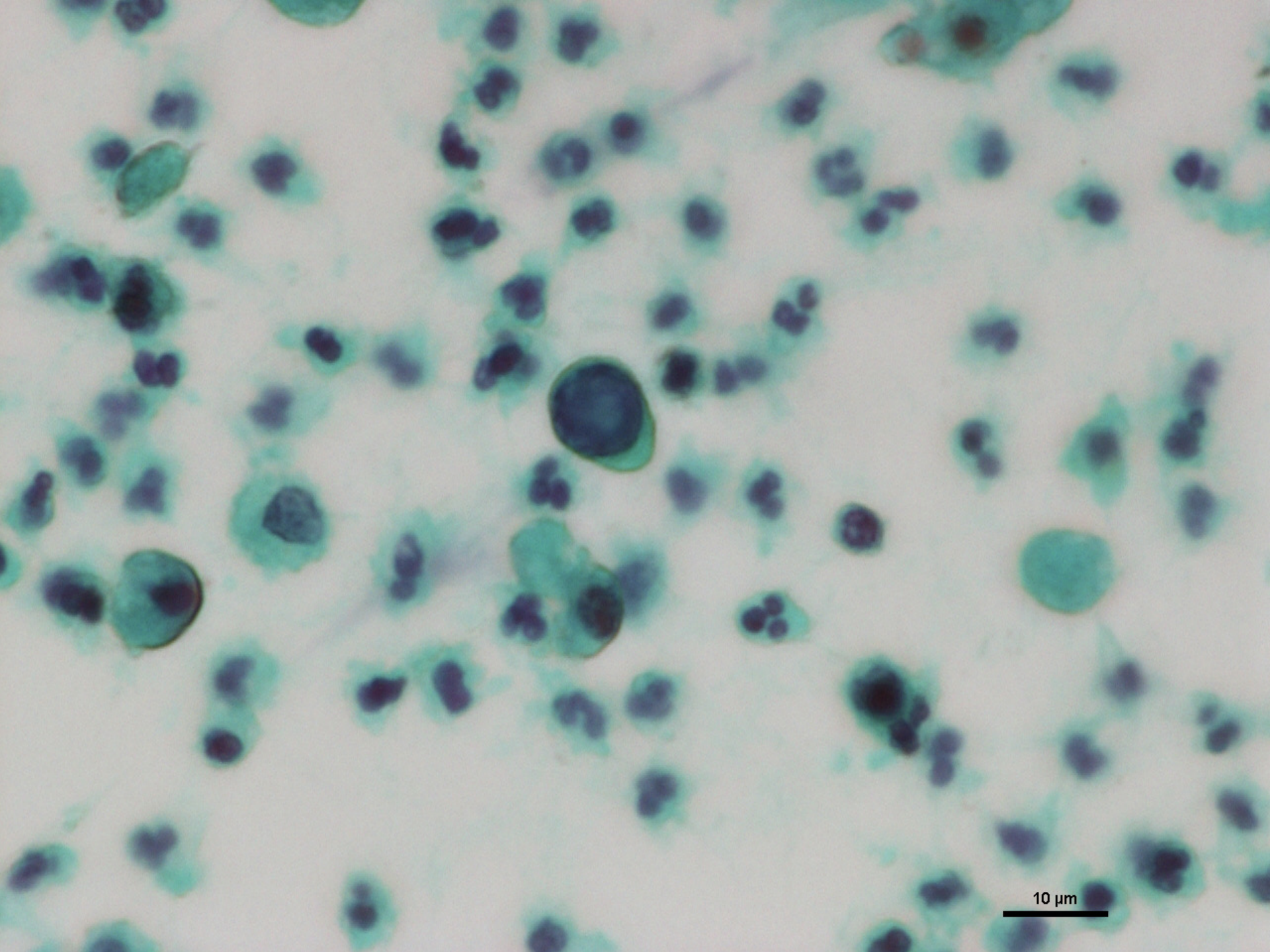
## 設問9

39歳 男性 自然尿

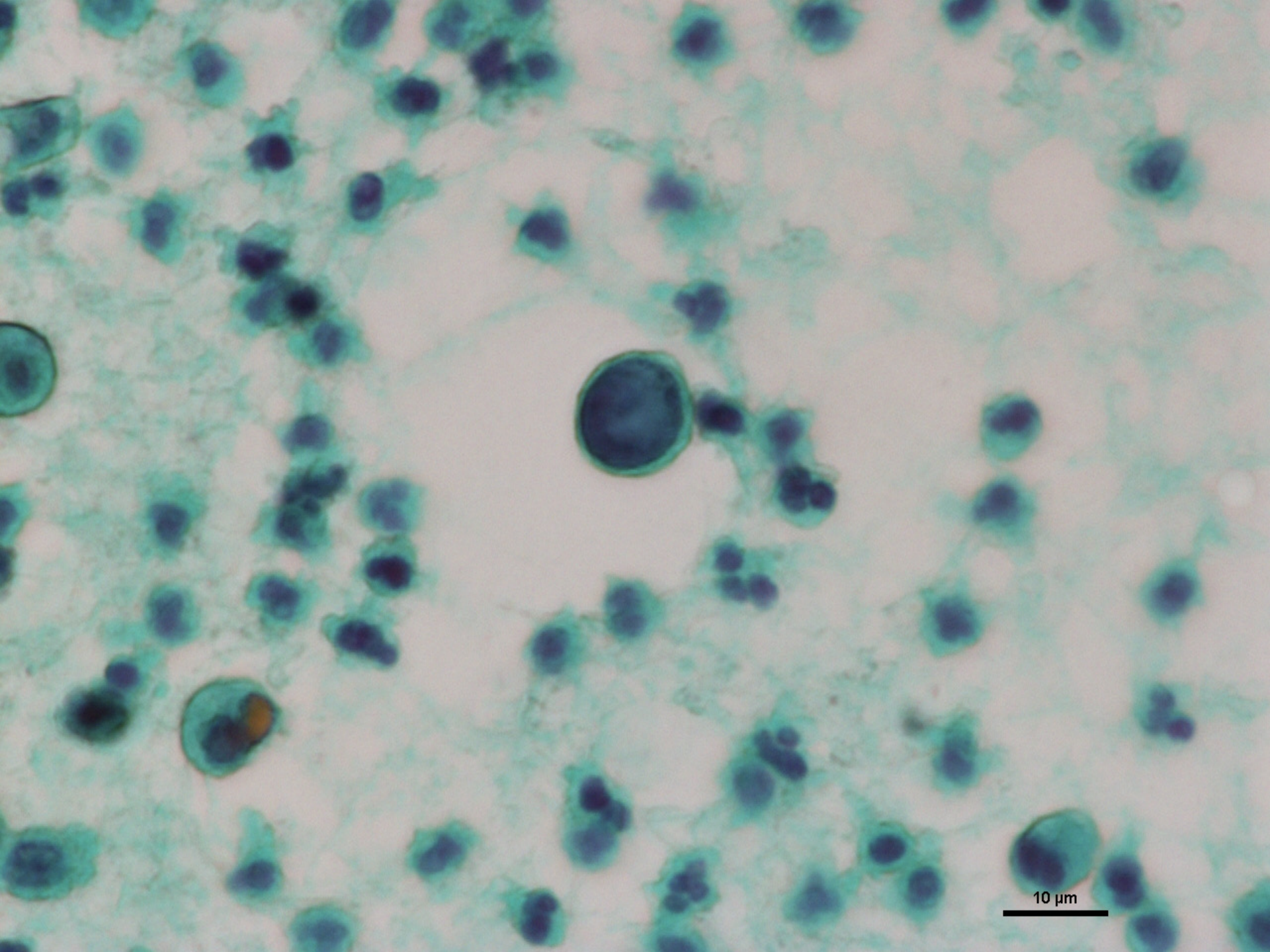
臨床所見：血尿

- A. ウイルス感染細胞
- B. 尿細管上皮細胞
- C. 低異型度尿路上皮癌
- D. 高異型度尿路上皮癌
- E. 扁平上皮癌





10 μm

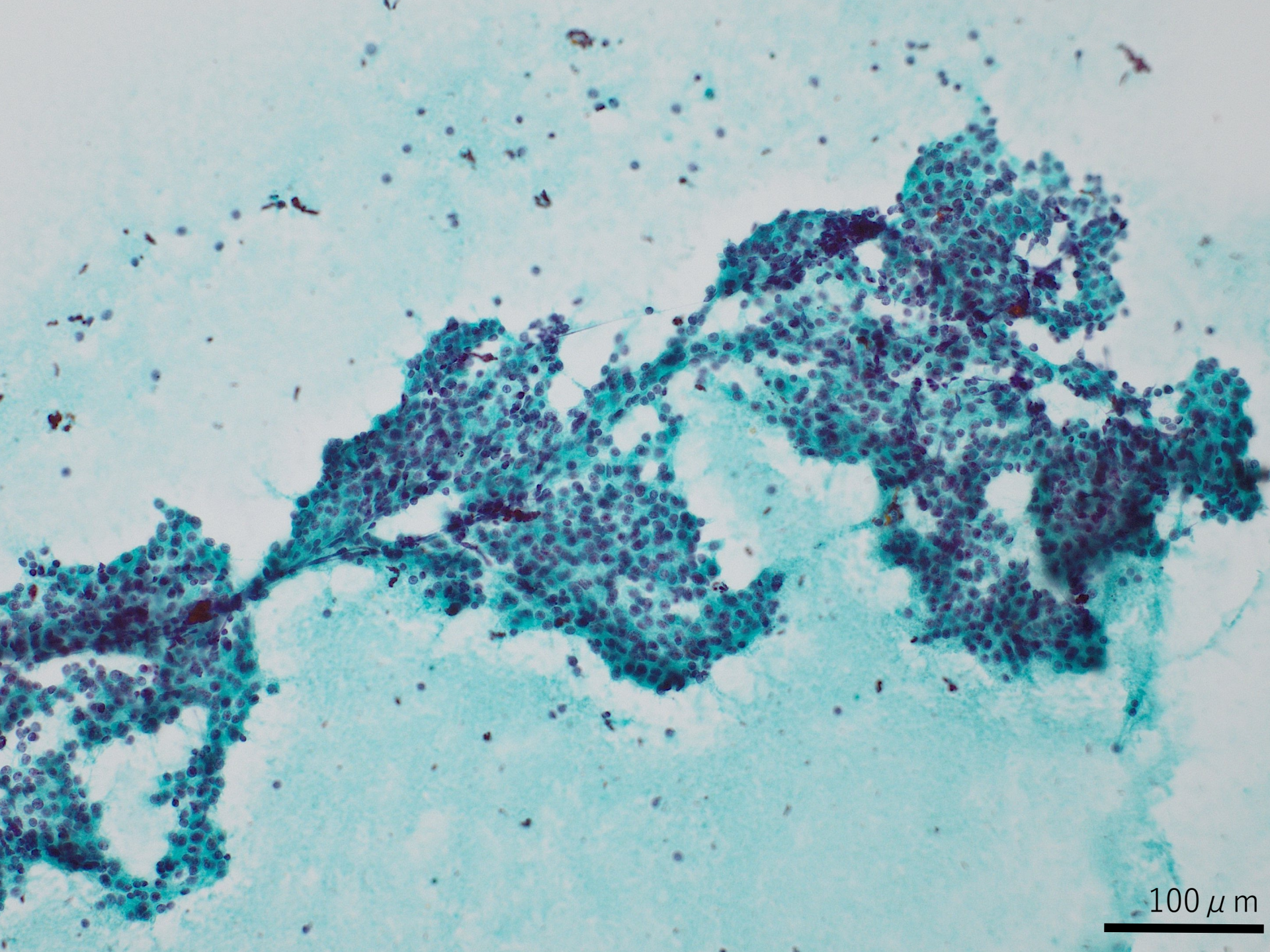


10  $\mu$ m

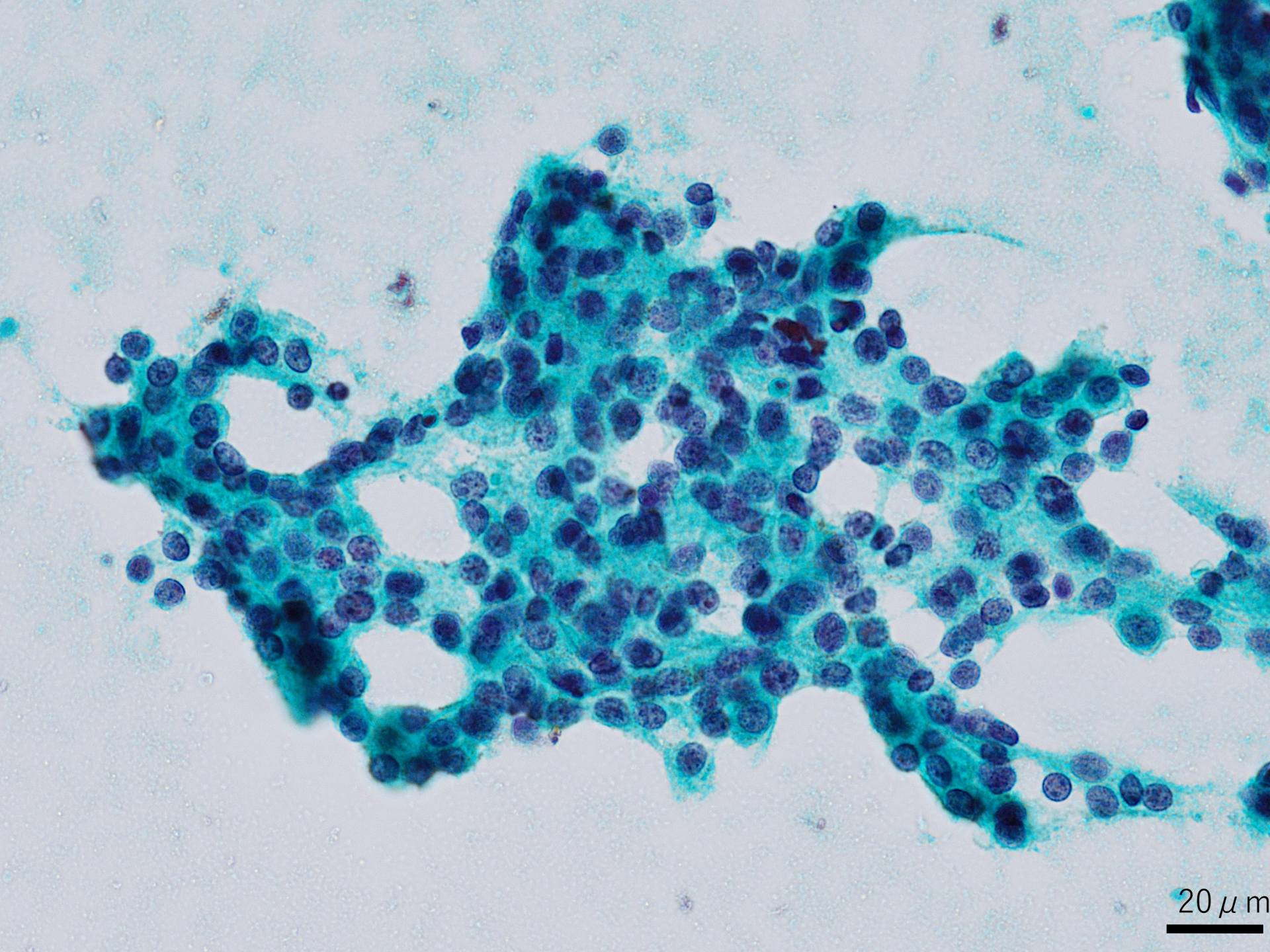
## 設問10

70歲 男性 胰臟EUS-FNA  
臨床所見：胰尾部腫瘤

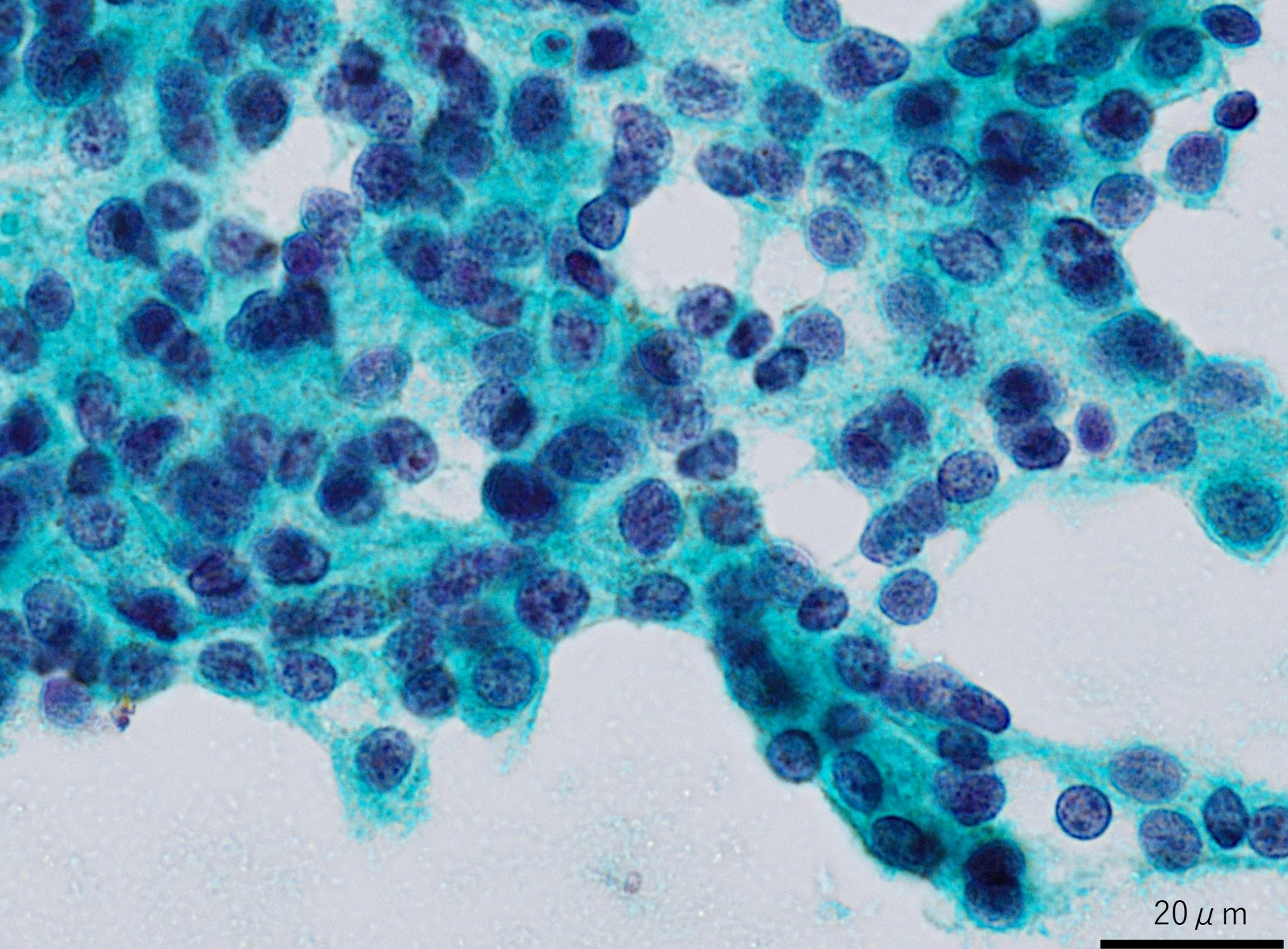
- A. 胰管上皮細胞
- B. 腺房細胞
- C. 浸潤性胰管癌
- D. 腺房細胞癌
- E. 充實性偽乳頭狀腫瘍



100  $\mu$  m



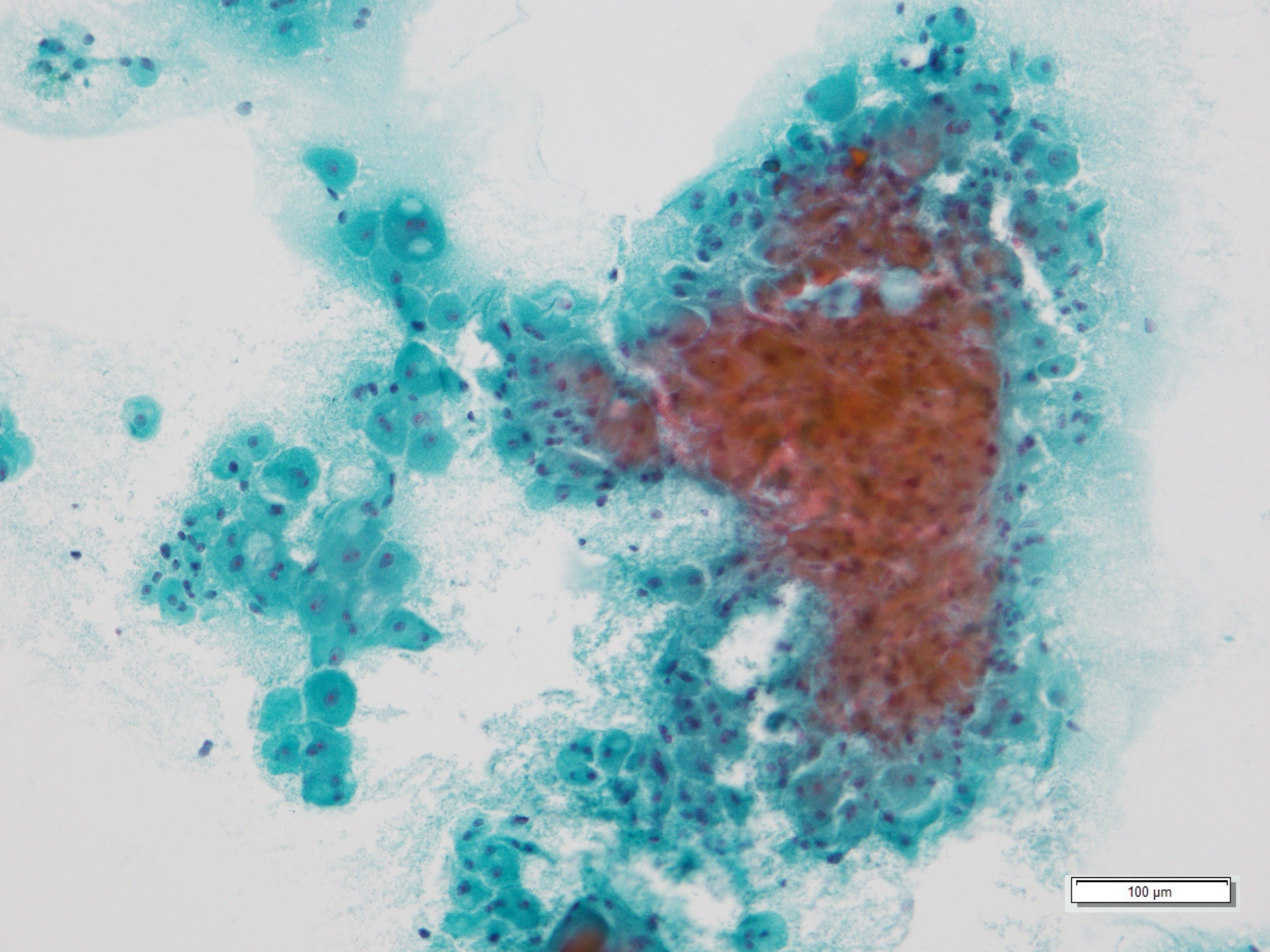
20  $\mu$ m



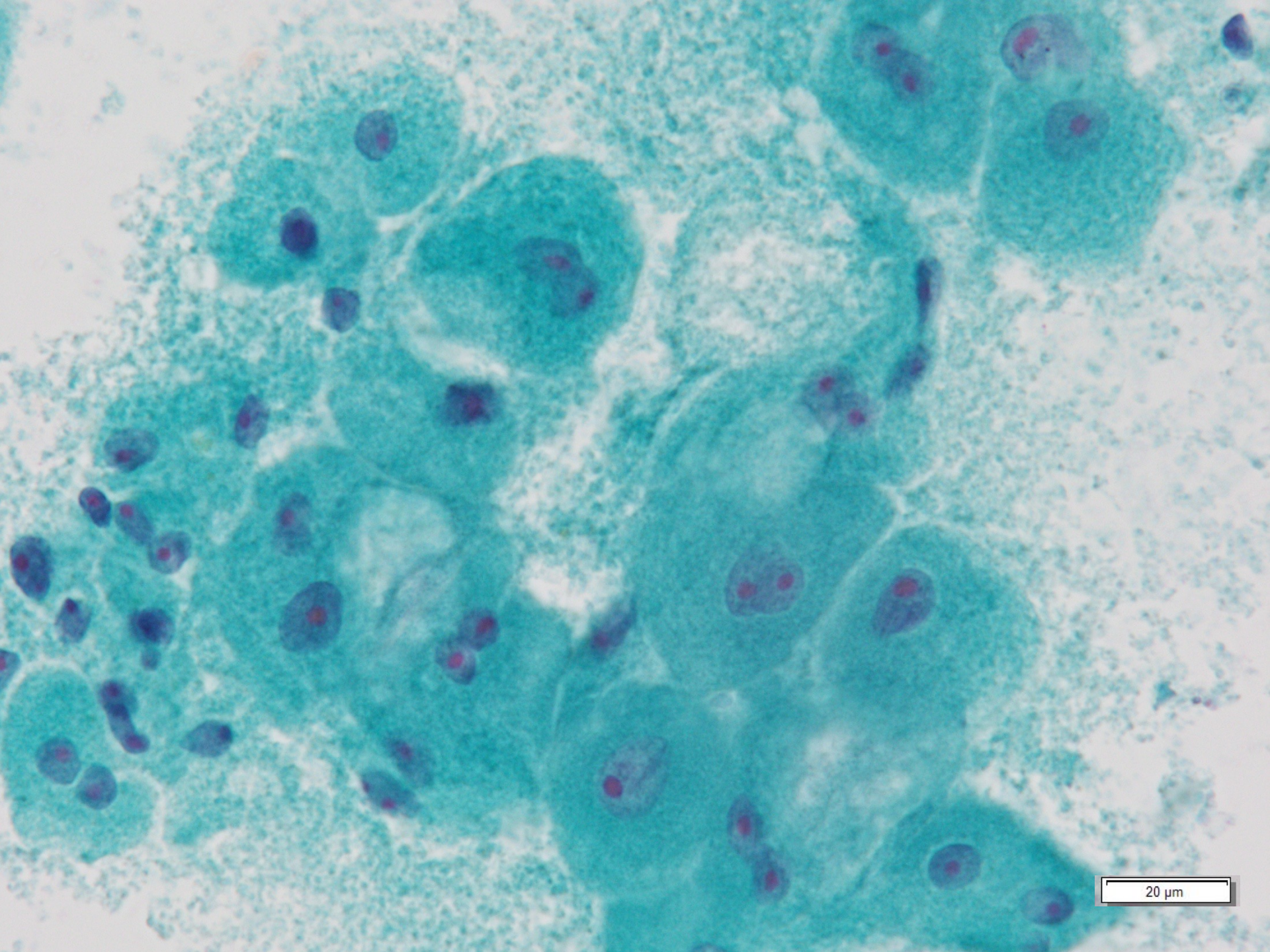
## 設問11

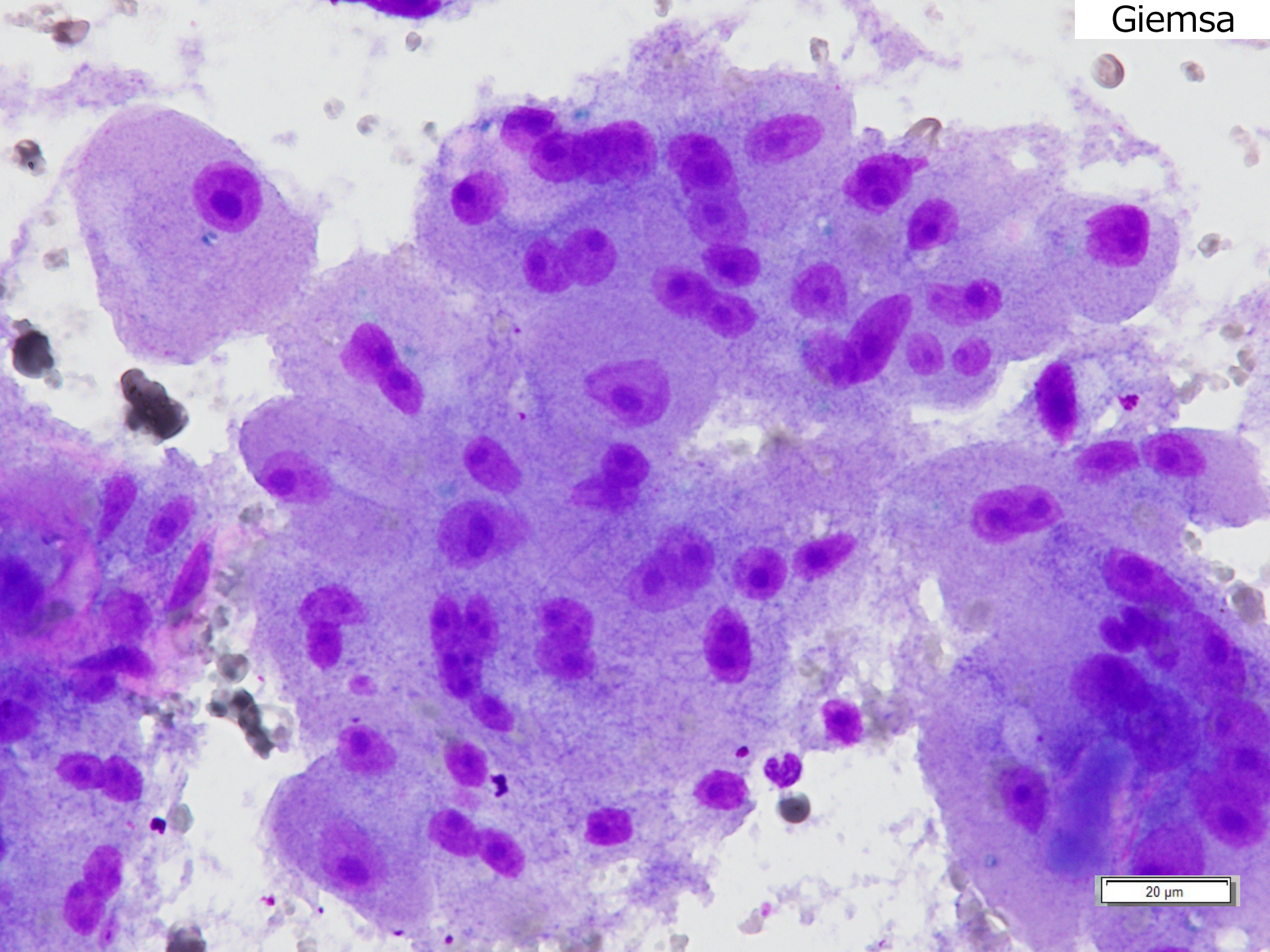
80歲 男性 甲状腺穿刺吸引  
臨床所見：30mm大腫瘤

- A. 橋本病
- B. 腺腫樣甲状腺腫
- C. 膨大細胞腫瘍
- D. 乳頭癌
- E. 未分化癌



100  $\mu$ m



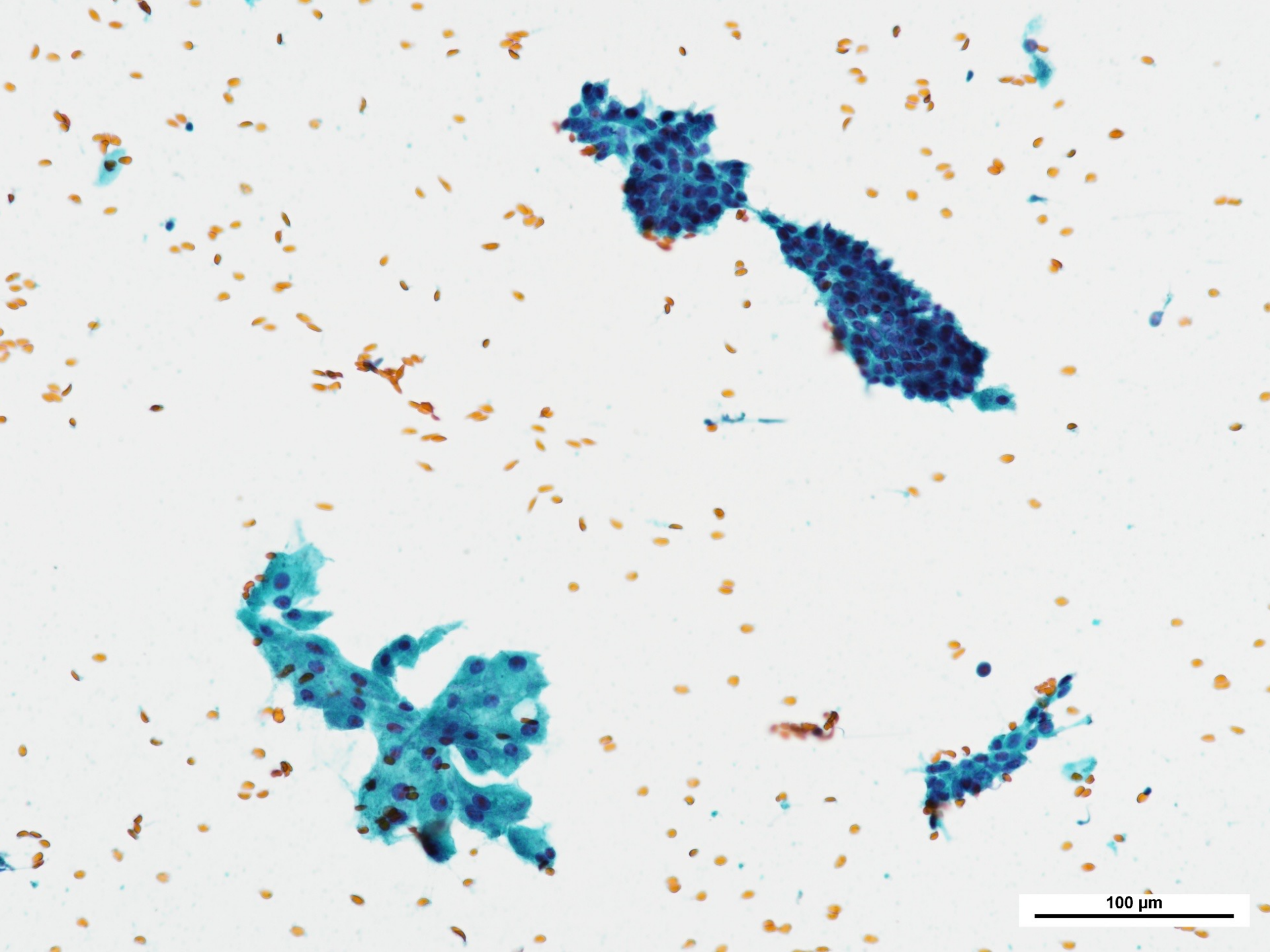


## 設問12

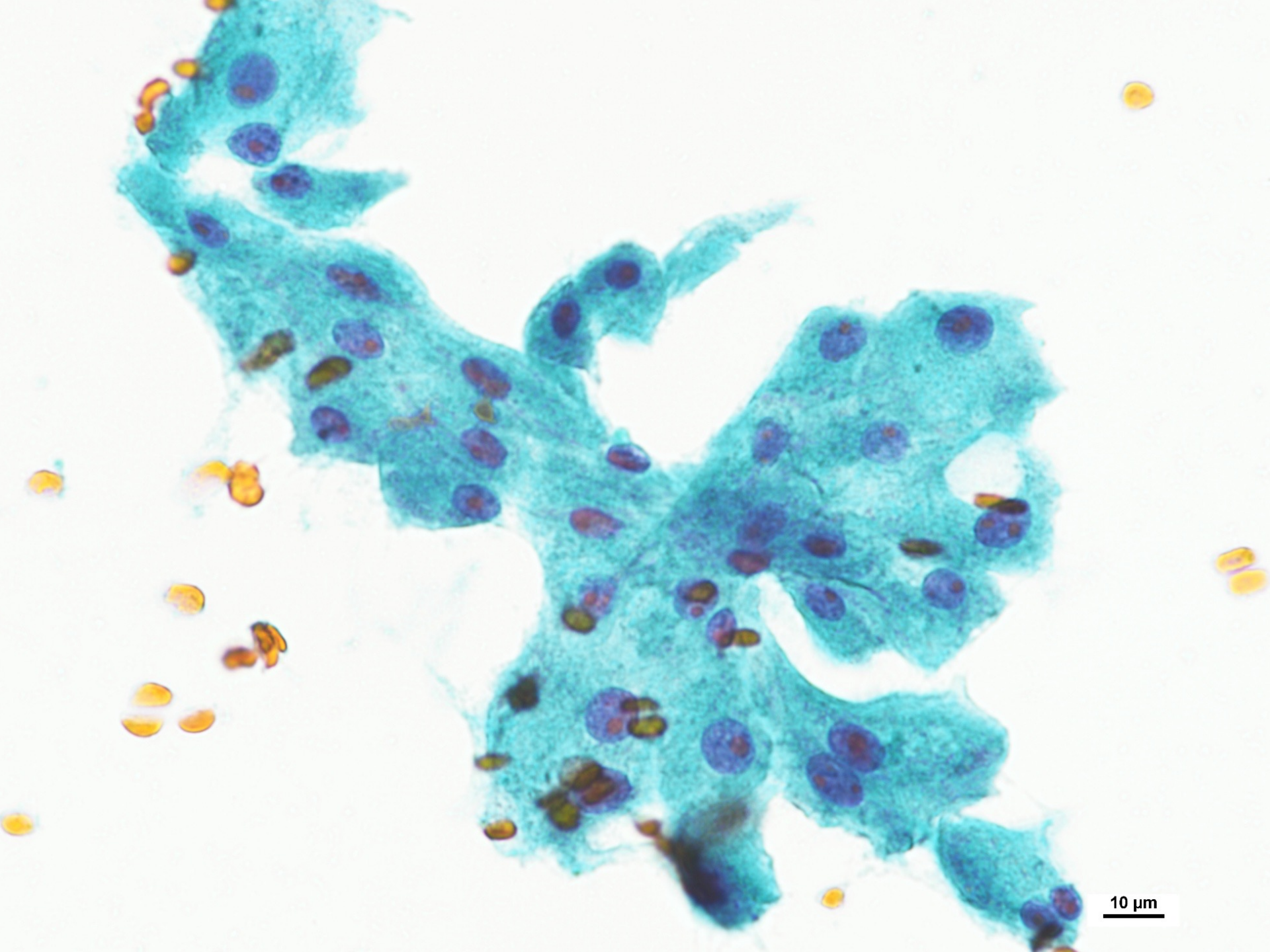
40歳 女性 乳腺穿刺吸引

臨床所見：C領域に11mmの低エコー域

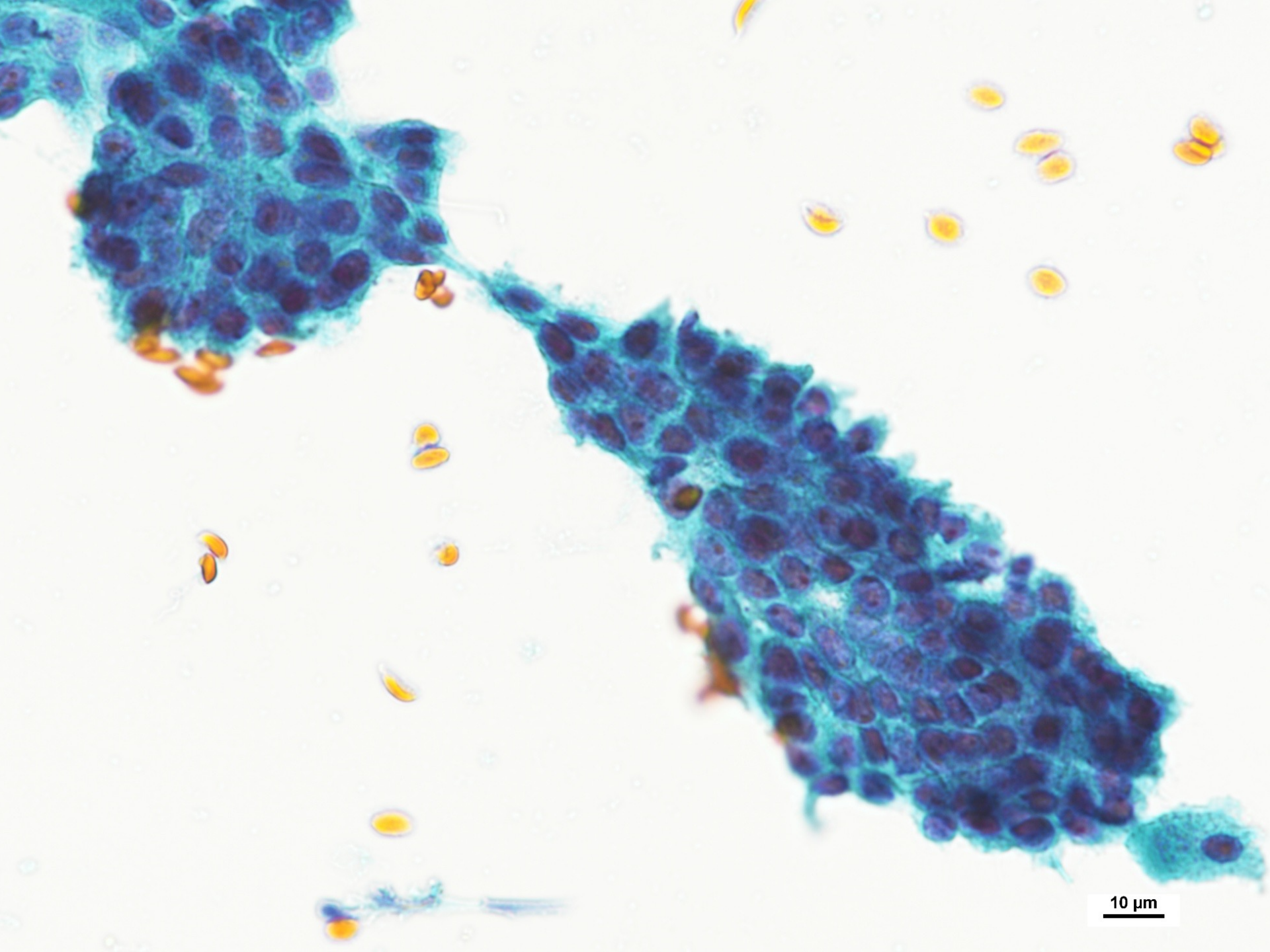
- A. 乳腺症
- B. 乳管内乳頭腫
- C. 浸潤性乳管癌
- D. 浸潤性小葉癌
- E. アポクリン癌



100  $\mu$ m



10 μm



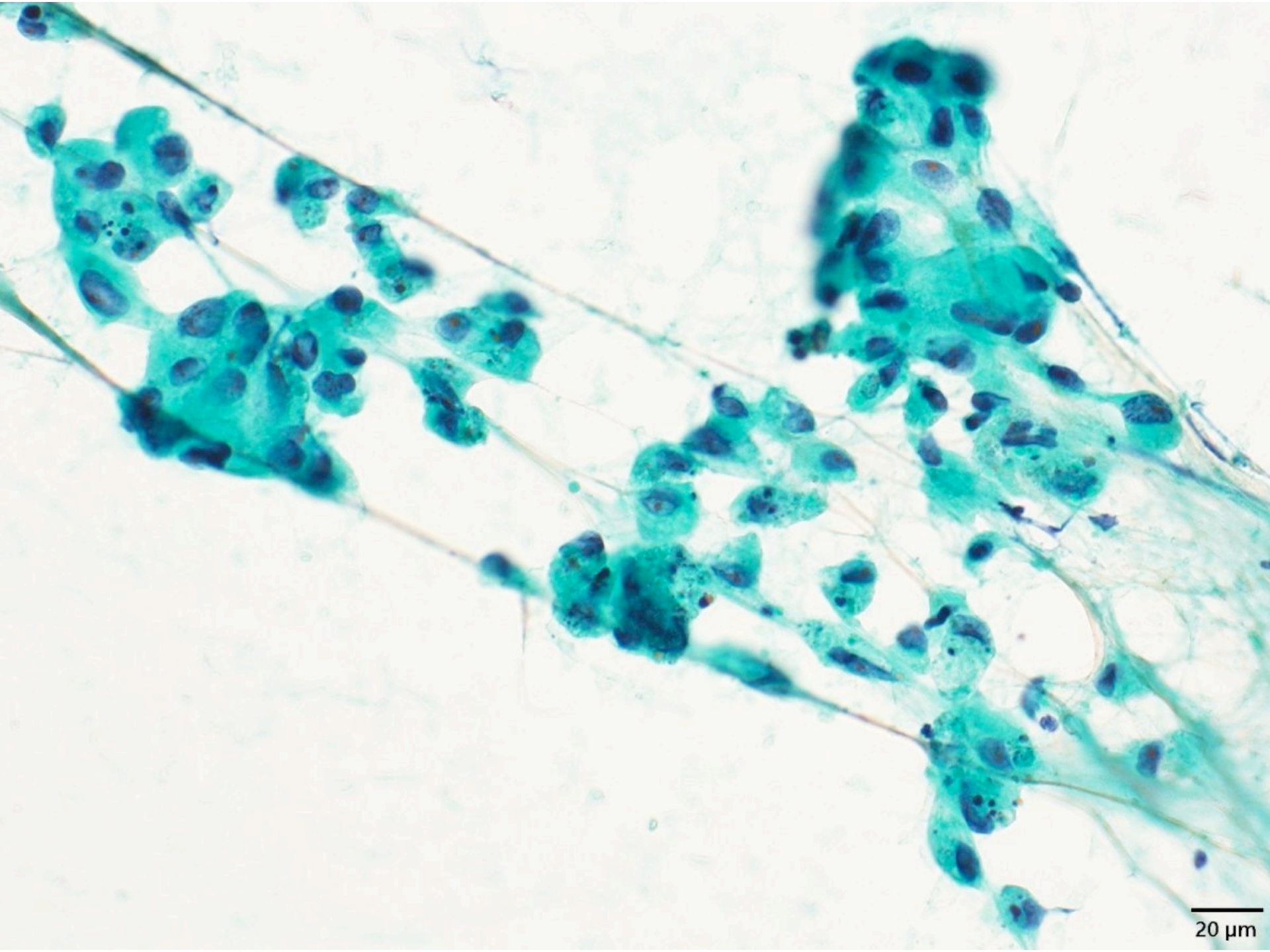
10 μm

## 設問13

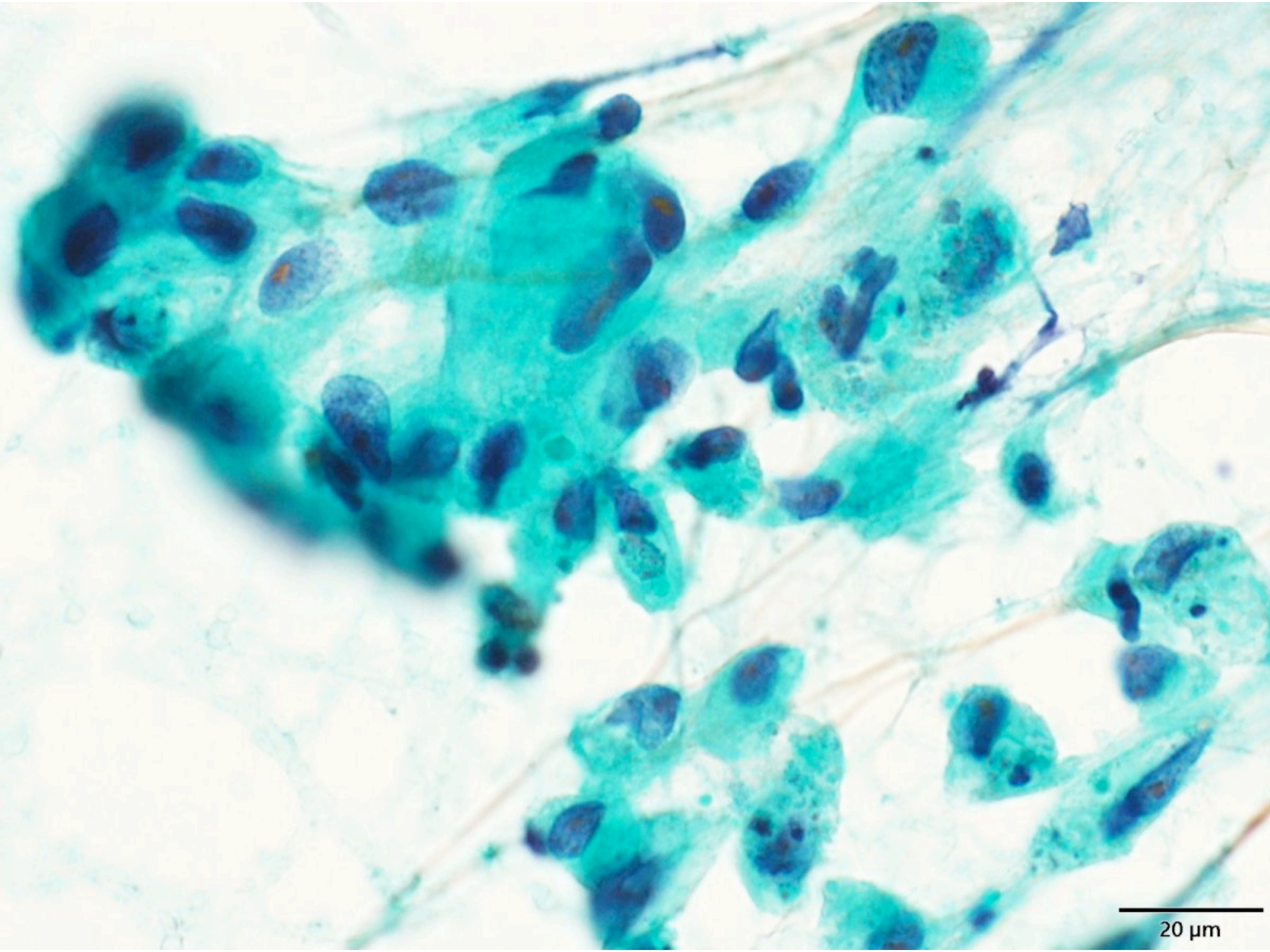
55歳 男性 耳下腺穿刺吸引

臨床所見：耳下腺腫瘤

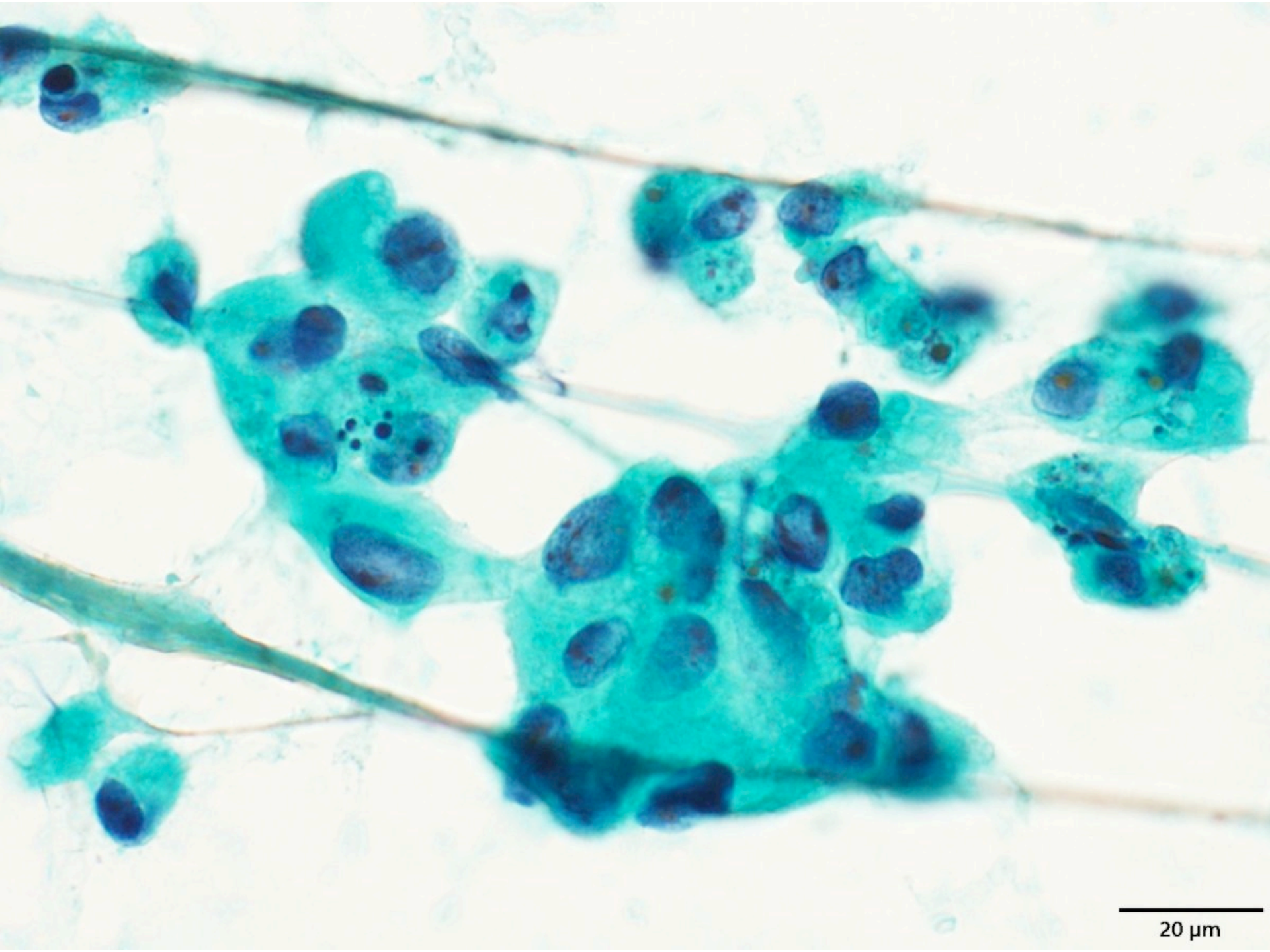
- A. ワルチン腫瘍
- B. オンコサイトーマ
- C. 腺房細胞癌
- D. 唾液腺導管癌
- E. 扁平上皮癌



20  $\mu$ m



20 μm



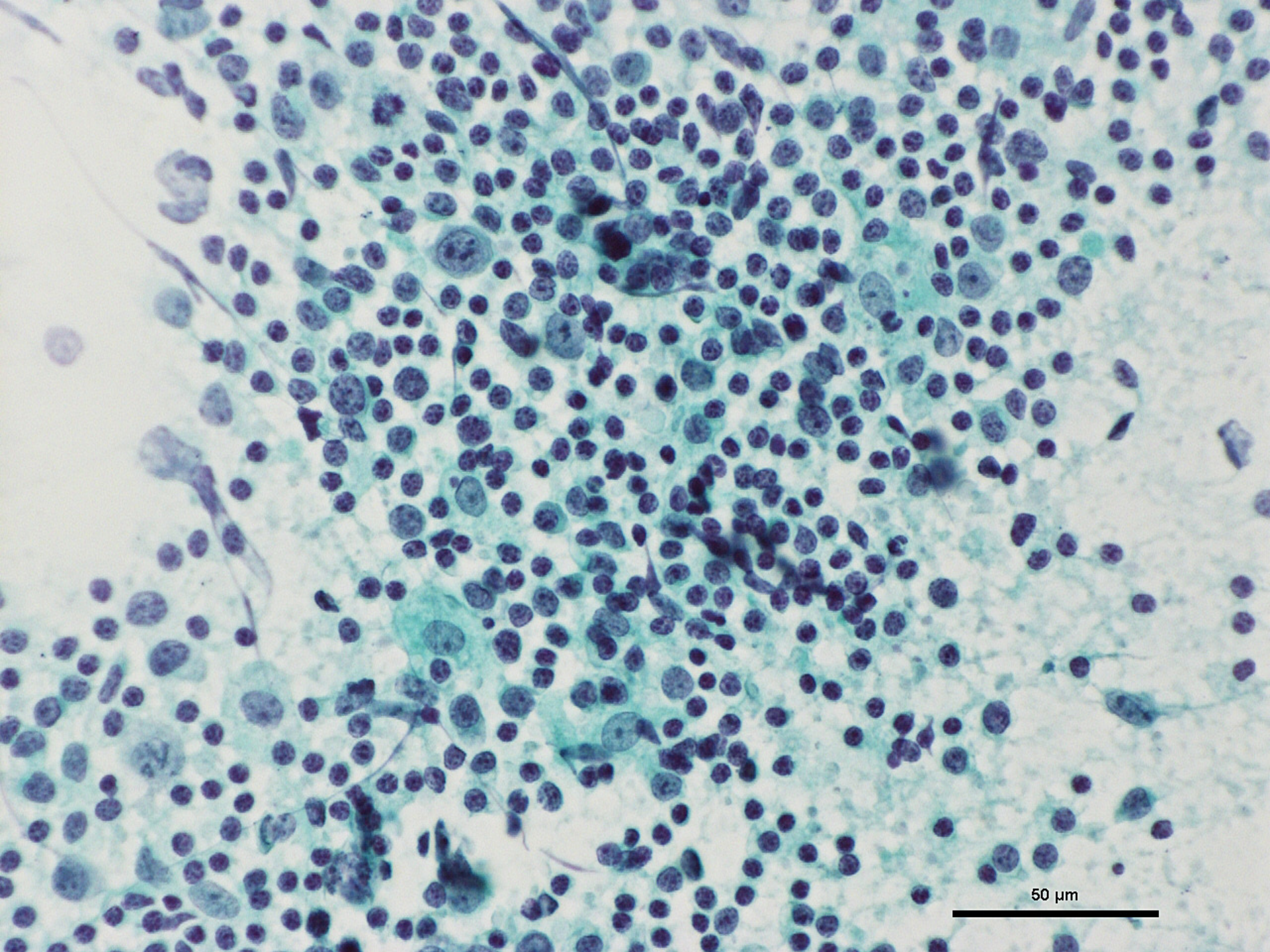
20  $\mu\text{m}$

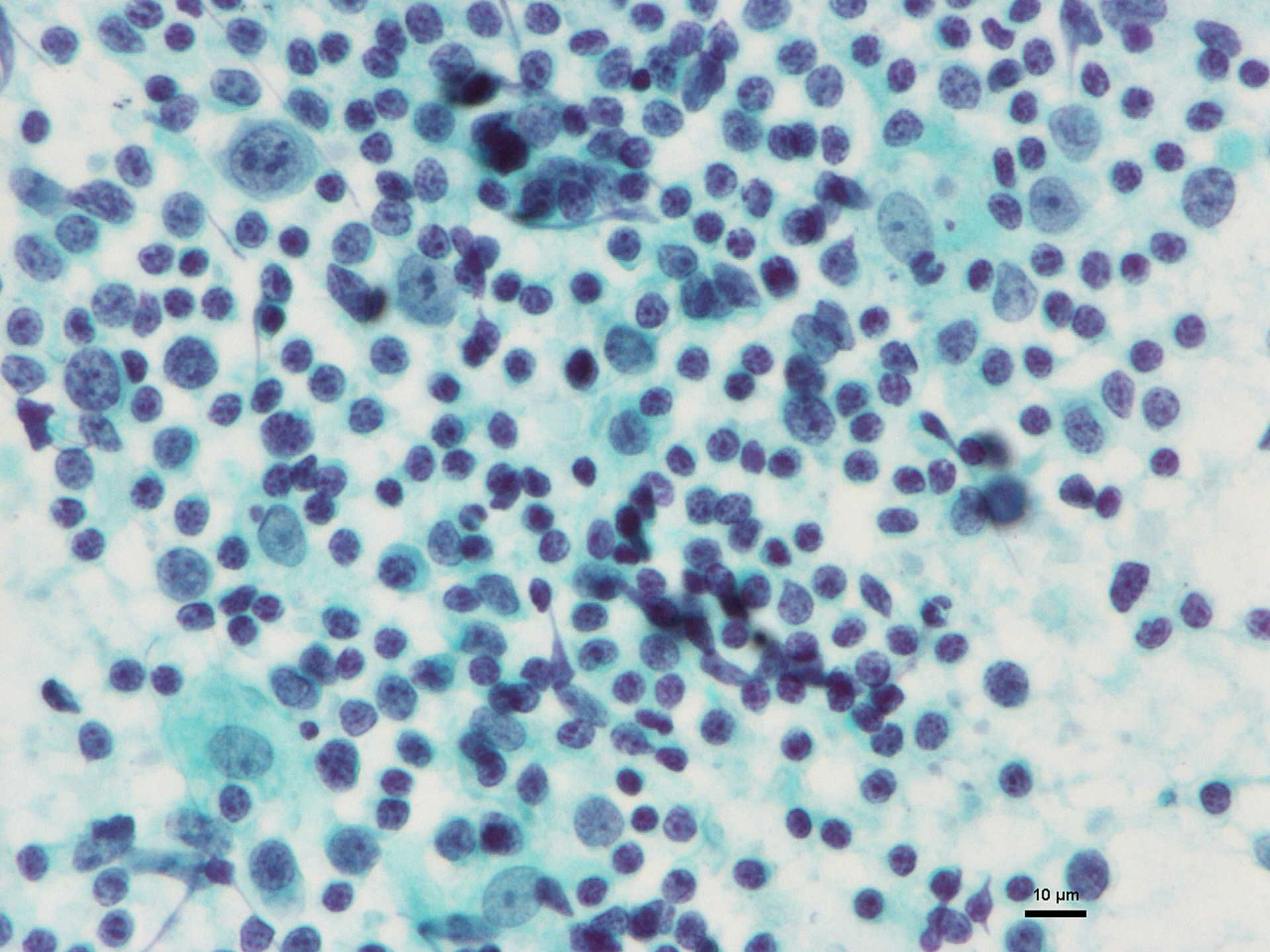
## 設問14

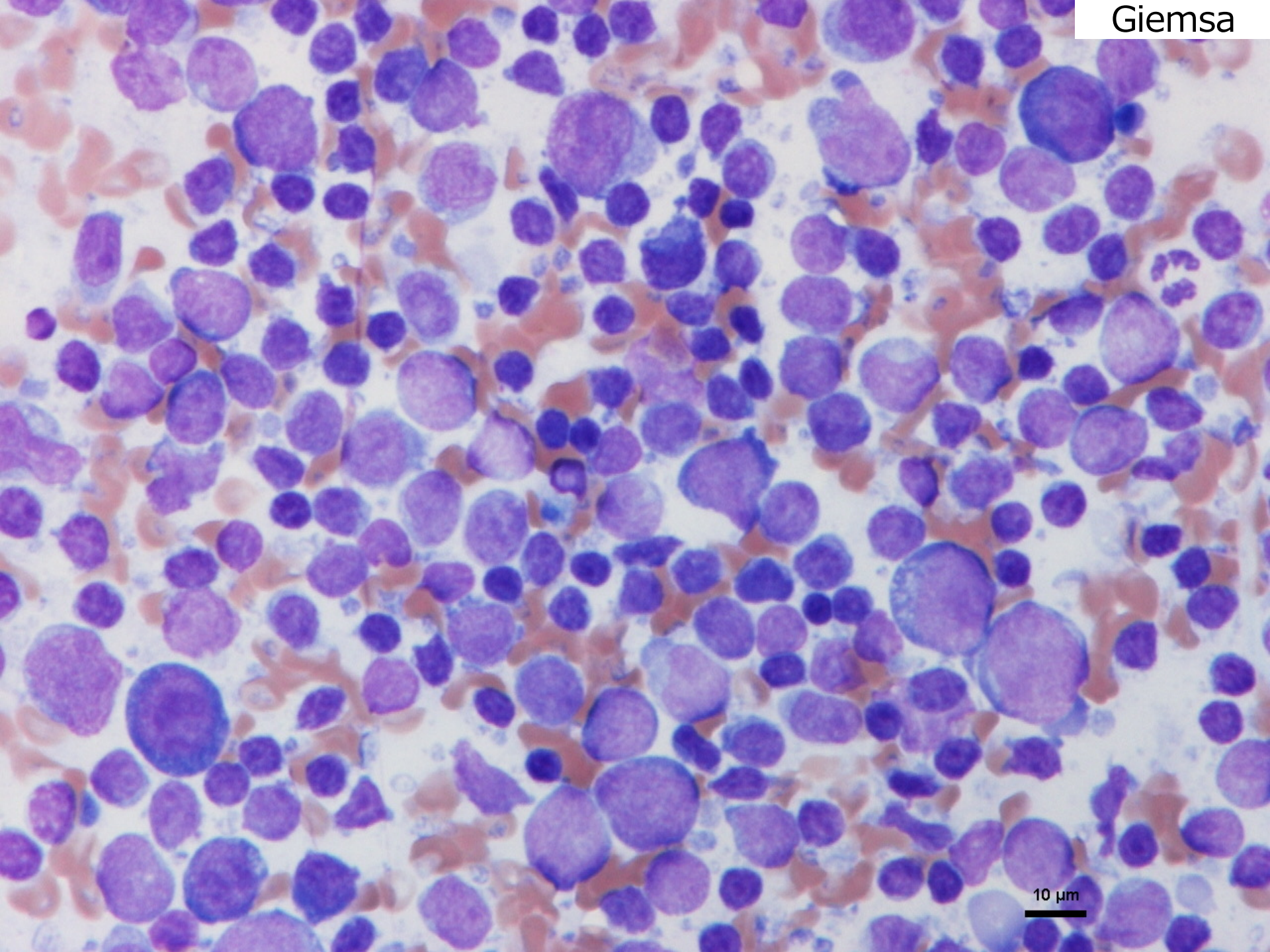
8歳 男性 頸部リンパ節捺印

臨床所見：リンパ節腫大

- A. 反応性リンパ節過形成
- B. ランゲルハンス細胞組織球症
- C. 濾胞性リンパ腫
- D. ホジキンリンパ腫
- E. 神経芽腫の転移







10  $\mu$ m

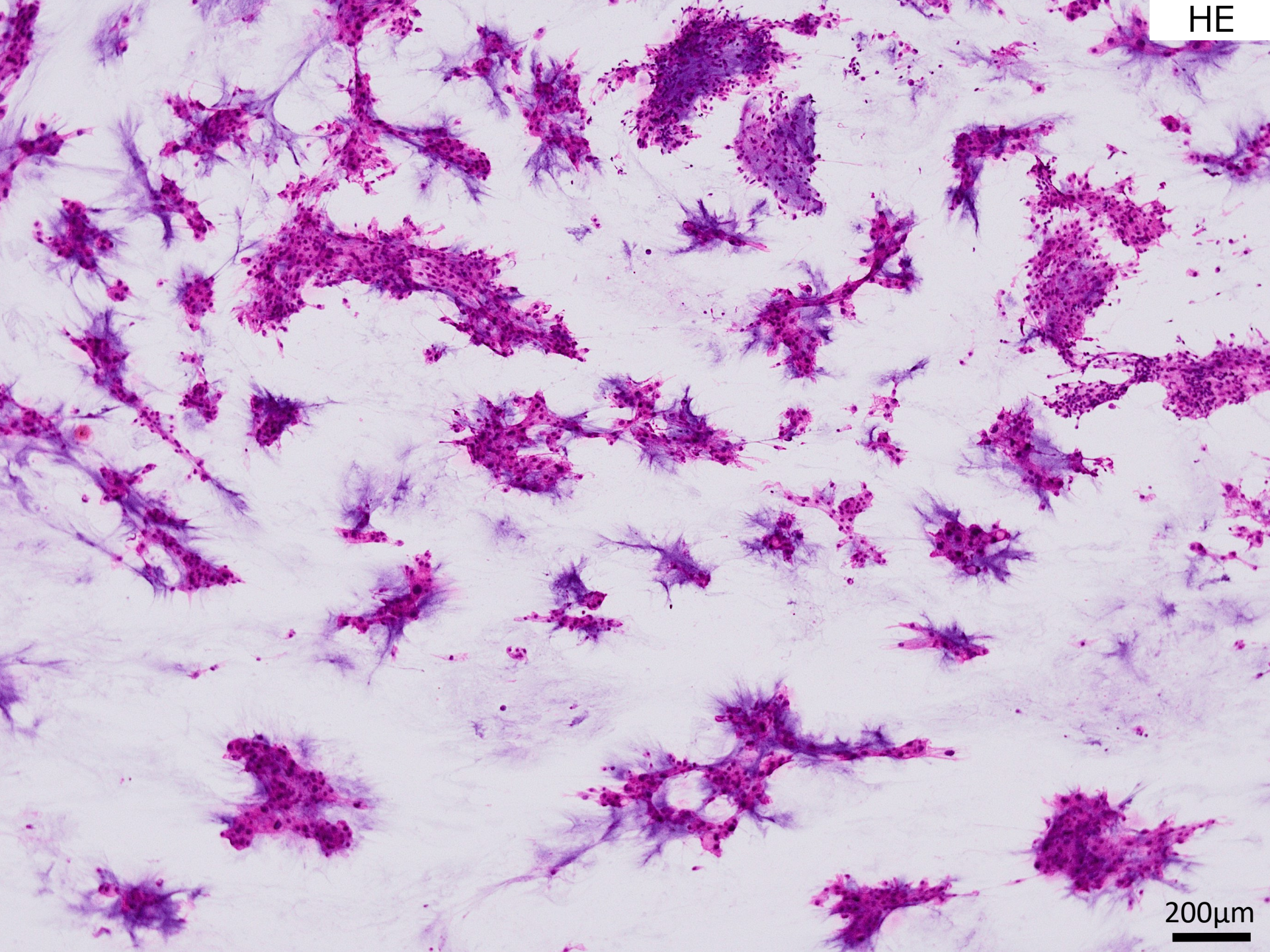
## 設問15

60歳 女性 鞍上部腫瘍・圧挫

臨床所見：複視，下垂体腫瘍疑い

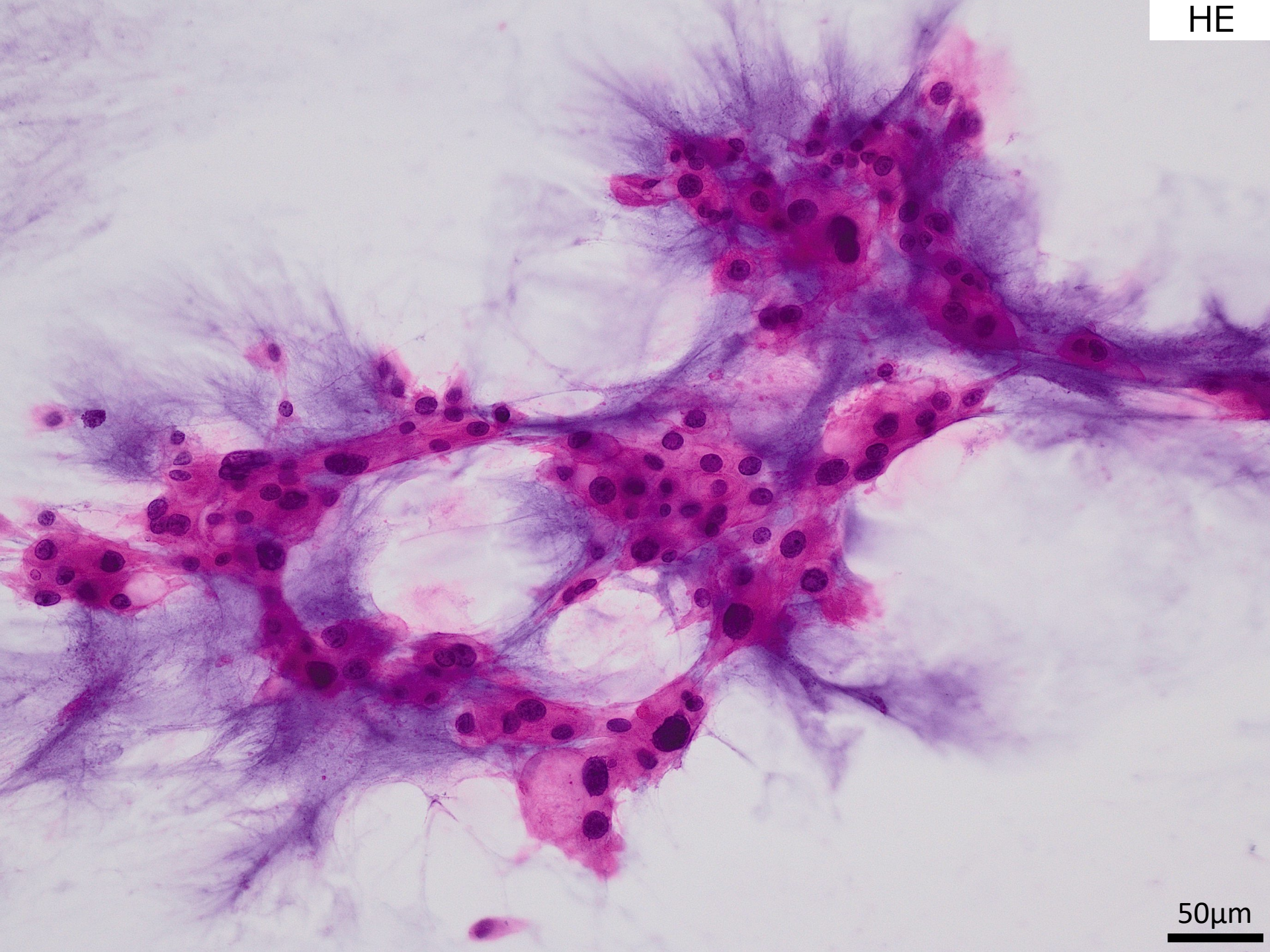
- A. 下垂体神経内分泌腫瘍/腺腫
- B. 頭蓋咽頭腫
- C. 髄膜腫
- D. 脊索腫
- E. 転移性粘液癌

HE



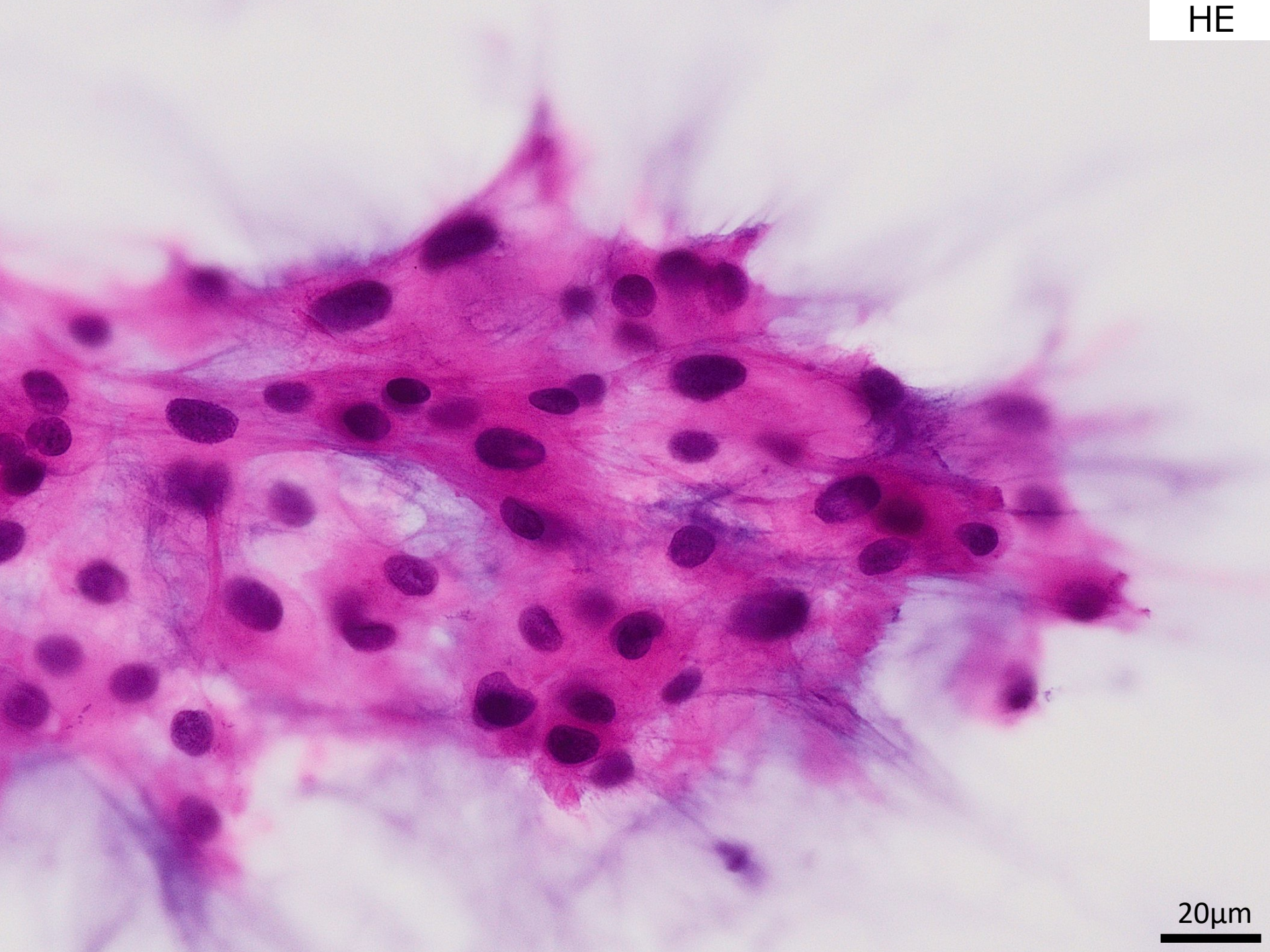
200µm

HE



50μm

HE



20μm

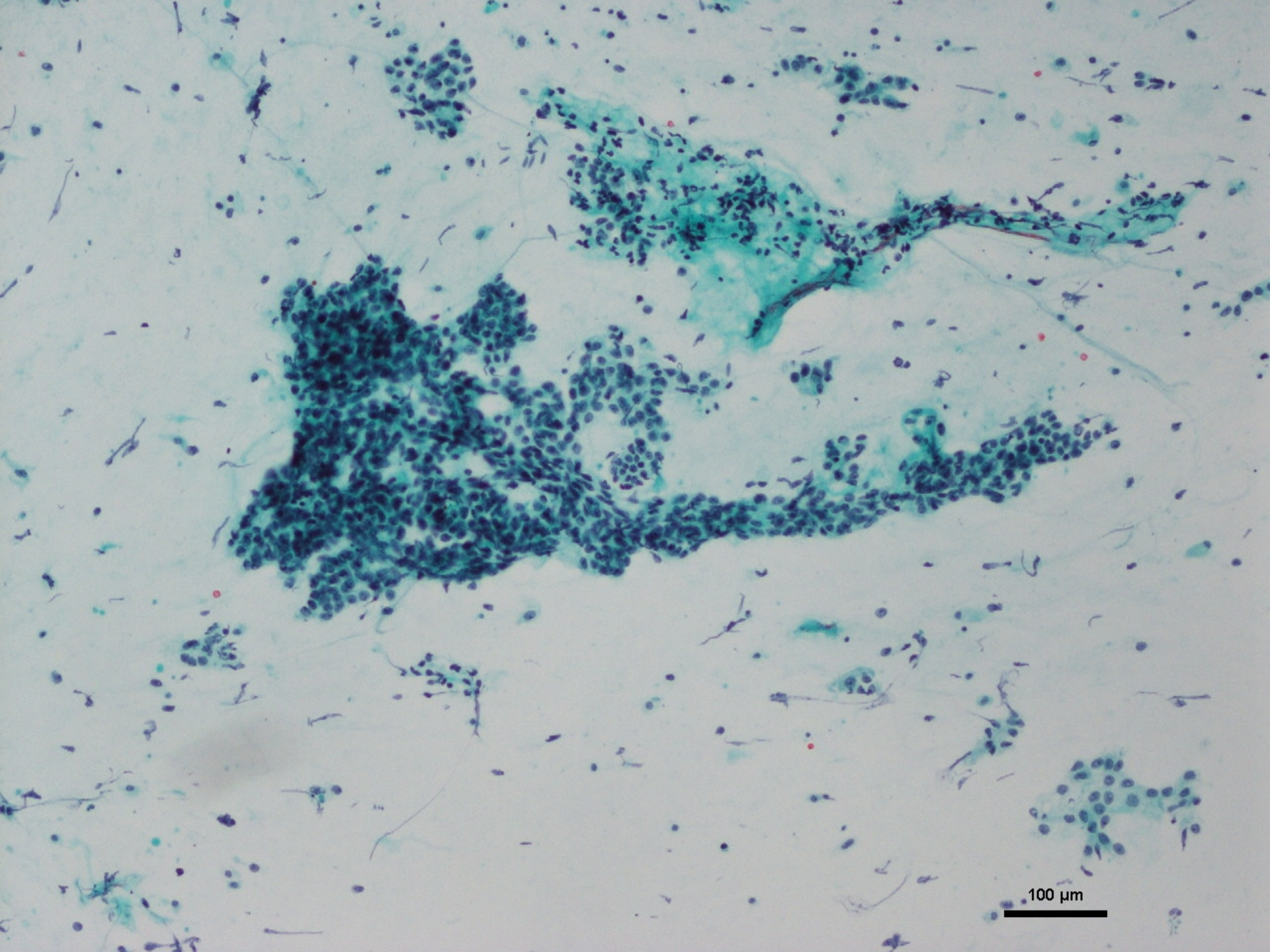
# 非評価対象問題 【教育問題】

## 【教育問題】

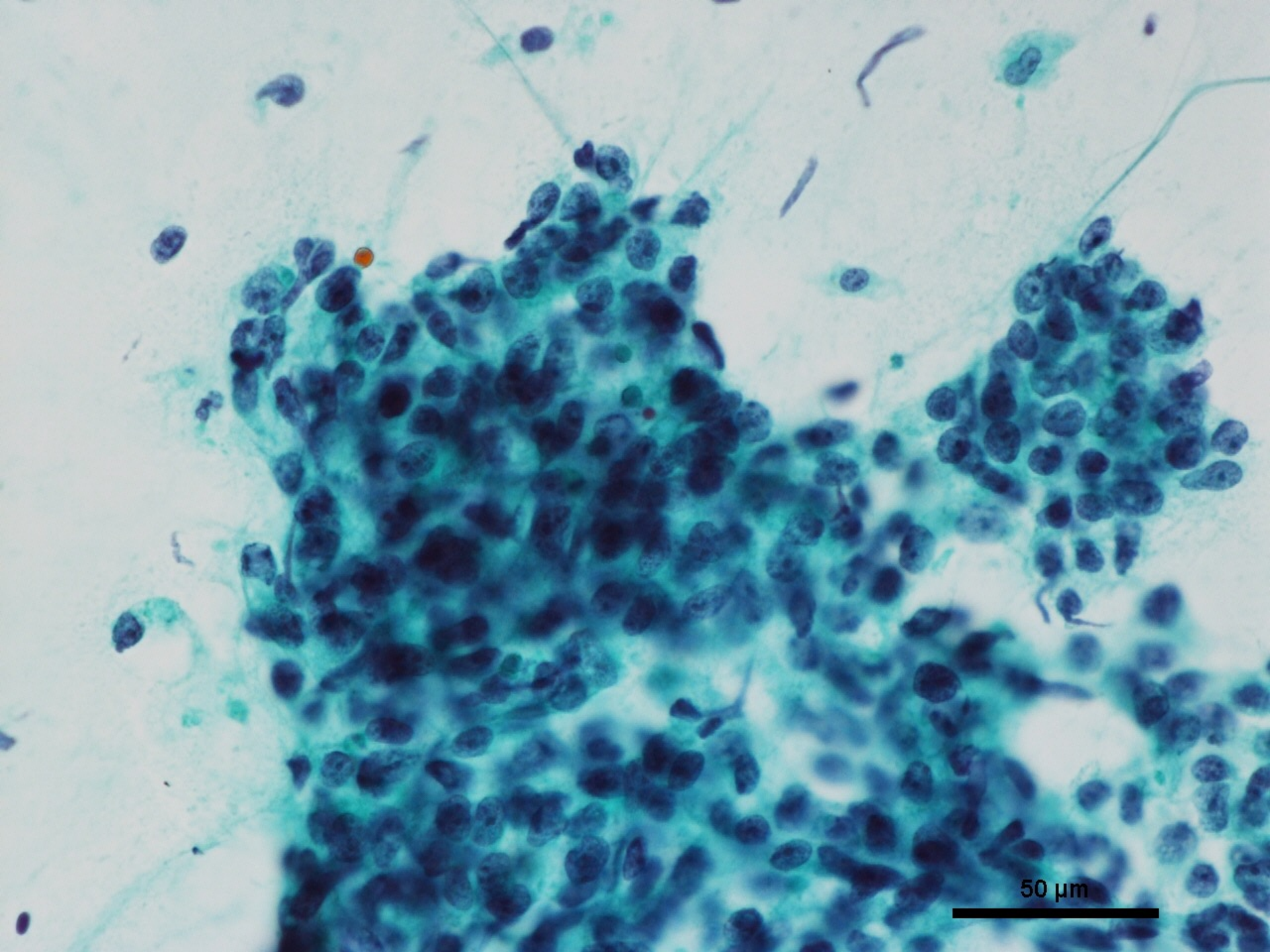
9ヶ月 男児 精巣腫瘍圧挫

臨床所見：血清AFP 6,793ng/ml

- A. 成熟奇形腫
- B. 平滑筋腫
- C. セミノーマ
- D. 卵黄嚢腫瘍
- E. 横紋筋肉腫



100 μm



50 μm

